



B1

ISSN: 2595-1661

ARTIGO DE REVISÃO

Listas de conteúdos disponíveis em [Portal de Periódicos CAPES](#)

## Revista JRG de Estudos Acadêmicos

Página da revista:

<https://revistajrg.com/index.php/jrg>

ISSN: 2595-1661

Revista JRG de  
Estudos Acadêmicos

### A ressonância magnética como ferramenta essencial nos diagnósticos de patologias: uma revisão sistemática da literatura

Magnetic resonance as an essential tool in pathology diagnosis: a systematic review of the literature



DOI: 10.55892/jrg.v7i15.1318

ARK: 57118/JRG.v7i15.1318

Recebido: 03/04/2024 | Aceito: 08/07/2024 | Publicado *on-line*: 09/07/2024

#### Alderico da Silva Macedo<sup>1</sup>

<https://orcid.org/0009-0001-8616-1555>

<http://lattes.cnpq.br/2071408306544808>

Faculdade Logus, FALOG, GO, Brasil.

E-mail: macedoalderico41@gmail.com

#### Isabela Lopes Escobar<sup>2</sup>

<https://orcid.org/0009-0007-3565-9701>

<http://lattes.cnpq.br/5657734183751578>

Faculdade Logus, FALOG, GO, Brasil.

E-mail: isabela.lopes.escobar@gmail.com

#### Luciano Freitas Sales<sup>3</sup>

<https://orcid.org/0009-0004-4574-4772>

<http://lattes.cnpq.br/7045497435247476>

Faculdade Logus, FALOG, GO, Brasil.

E-mail: lucianofsales1984@gmail.com

#### Railan Martins de Gois<sup>4</sup>

<https://orcid.org/0009-0004-6684-0923>

<http://lattes.cnpq.br/0963914528401297>

Faculdade Logus, FALOG, GO, Brasil.

E-mail: railanmartins27@gmail.com



### Resumo

A ressonância magnética (RM) é uma técnica de imagem amplamente empregada na medicina para diagnosticar diversas condições médicas. Ela permite uma visualização detalhada das estruturas internas do corpo, fornecendo informações precisas sobre a composição dos tecidos, identificação de lesões e avaliação do volume de órgãos. A RM desempenha um papel crucial no diagnóstico de doenças como câncer de mama, doença de Alzheimer e espondilodiscites sépticas. Por conta disso, o objetivo desse estudo é compreender a importância e eficácia da ressonância magnética (RM) como ferramenta diagnóstica em diversas patologias médicas, destacando sua capacidade de fornecer que discutiam a eficácia e importância da RM na avaliação informações detalhadas e precisas sobre a morfologia e a fisiopatologia de diferentes condições

<sup>1</sup> Acadêmico da Faculdade Logus, FALOG, GO, Brasil

<sup>2</sup> Acadêmica da Faculdade Logus, FALOG, GO, Brasil

<sup>3</sup> Mestre em Educação pela a Universidade Federal do Oeste do Pará - UFOPA com a pesquisa "Aprendizagem Baseada em Problemas (PBL) no curso de Medicina da UEPA: uma análise do processo tutorial" (2017). Pós - graduado em Gestão Pedagógica nas Escolas Técnicas do SUS pela Escola de Enfermagem da UFMG com a pesquisa "Metodologia Problematicadora no Curso Técnico em Radiologia do Programa de Formação Profissional de Nível Médio para a Saúde - PROFAPS (2013). Graduado em Radiologia Médica pela UNIVERSIDADE PAULISTA (2009).

<sup>4</sup> Graduação em andamento em Radiologia pela Faculdade logus, FALOG, Brasil.

clínicas. Para tanto, foi realizada uma revisão sistemática da literatura, com pesquisa em bancos de dados especializados como PubMed, Scopus e Web of Science. As palavras-chave utilizadas foram "ressonância magnética", "diagnóstico por imagem", "patologia", "eficácia" e "importância". Foram incluídos estudos publicados em português e inglês de diferentes condições clínicas. Os estudos selecionados demonstraram o papel crucial da RM no diagnóstico, acompanhamento e tratamento de uma ampla gama de condições médicas, incluindo doenças neurológicas, cardiovasculares, musculoesqueléticas e oncológicas. Além de que, a RM se destaca pela sua capacidade de fornecer informações detalhadas e precisas sobre a estrutura e função dos órgãos e sistemas do corpo humano. Portanto, conclui-se que a ressonância magnética se consolida como uma ferramenta diagnóstica essencial e versátil, capaz de fornecer informações detalhadas e precisas sobre a estrutura e a função de diversos órgãos e sistemas. Seu constante desenvolvimento e aprimoramento têm o potencial de revolucionar a assistência médica, contribuindo para diagnósticos mais precisos, tratamentos mais eficazes e melhoria na qualidade de vida dos pacientes.

**Palavras-chave:** Ressonância Magnética. Patologias. Diagnóstico.

### **Abstract**

*Magnetic Resonance Imaging (MRI) is a widely used imaging technique in medicine to diagnose various medical conditions. It allows detailed visualization of internal body structures, providing precise information about tissue composition, lesion identification, and organ volume assessment. MRI plays a crucial role in diagnosing diseases such as breast cancer, Alzheimer's disease, and septic spondylodiscitis. Therefore, the aim of this study is to understand the importance and effectiveness of Magnetic Resonance Imaging (MRI) as a diagnostic tool in various medical pathologies, highlighting its ability to provide detailed and precise information about the morphology and pathophysiology of different clinical conditions. To achieve this, a systematic literature review was conducted, searching specialized databases such as PubMed, Scopus, and Web of Science. The keywords used were "magnetic resonance imaging," "diagnostic imaging," "pathology," "effectiveness," and "importance." Studies published in Portuguese and English covering different clinical conditions were included. The selected studies demonstrated the crucial role of MRI in the diagnosis, monitoring, and treatment of a wide range of medical conditions, including neurological, cardiovascular, musculoskeletal, and oncological diseases. Furthermore, MRI stands out for its ability to provide detailed and precise information about the structure and function of organs and systems of the human body. Therefore, it is concluded that magnetic resonance imaging consolidates itself as an essential and versatile diagnostic tool, capable of providing detailed and precise information about the structure and function of various organs and systems. Its constant development and improvement have the potential to revolutionize medical care, contributing to more accurate diagnoses, more effective treatments, and improved quality of life for patients.*

**Keywords:** Magnetic Resonance Imaging. Pathologies. Diagnosis.

## 1. Introdução

A ressonância magnética é uma técnica de imagem amplamente empregada na medicina para diagnosticar uma variedade de condições médicas. Baseada nos princípios da ressonância magnética nuclear, essa técnica permite uma visualização detalhada das estruturas internas do corpo. A ressonância magnética oferece informações precisas sobre a composição dos tecidos, identificação de lesões e avaliação do volume de órgãos, além de desempenhar um papel crucial no diagnóstico de diversas doenças, como câncer de mama, doença de Alzheimer e espondilodiscites sépticas (Leal et al., 2003; Santana & Borges, 2015; Costa et al., 2016).

Os scanners de ressonância magnética mais recentes são mais abertos e rápidos em comparação com os modelos anteriores, proporcionando maior conforto aos pacientes durante o exame (Martins et al., 2020; Arruda et al., 2004; Loredó, 2021). Além disso, a ressonância magnética desempenha um papel essencial em várias áreas da medicina. Ela é utilizada na avaliação do volume prostático, no diagnóstico de doenças neurológicas como a doença de Creutzfeldt-Jakob e no acompanhamento de tratamentos como a quimioterapia neoadjuvante (Macedo et al., 2018; Zanatelli et al., 2018). A técnica também é aplicada na avaliação de lesões musculoesqueléticas, como espondilodiscites, e na identificação de alterações corticais em pacientes com lesão medular.

Embora seja reconhecida por sua sensibilidade e segurança, a ressonância magnética pode apresentar custos elevados e uma especificidade variável, fatores que devem ser considerados ao indicar o exame, especialmente em casos como mamas densas (Santana & Borges, 2015).

Sendo assim, a ressonância magnética é uma ferramenta eficaz e versátil que desempenha um papel fundamental no diagnóstico, acompanhamento e tratamento de uma ampla gama de condições médicas, proporcionando informações detalhadas e precisas que auxiliam os profissionais de saúde na prestação de cuidados de qualidade aos pacientes.

O objetivo desse estudo é demonstrar a importância e eficácia da ressonância magnética (RM) como ferramenta diagnóstica em diversas patologias médicas, destacando sua capacidade de fornecer informações detalhadas e precisas sobre a morfologia e a fisiopatologia de diferentes condições clínicas, sendo a questão Norteadora a seguinte: “Como a ressonância magnética contribui para o diagnóstico e o manejo de diversas patologias médicas?”

## 2. Metodologia

Uma revisão sistemática é um tipo de pesquisa bibliográfica que segue um protocolo pré-definido e uma metodologia rigorosa para identificar, avaliar e sintetizar todas as evidências disponíveis sobre uma determinada questão de pesquisa. É uma abordagem metodológica transparente e sistemática para revisar e interpretar o conhecimento existente sobre um tópico específico.

Para conduzir esta revisão sistemática da literatura, foi realizada uma pesquisa em bancos de dados especializados, incluindo PubMed, Scopus e Web of Science. As palavras-chave utilizadas foram "ressonância magnética", "diagnóstico por imagem", "patologia", "eficácia" e "importância" com descritor AND. O objetivo foi identificar estudos que abordassem a aplicação da ressonância magnética em diagnóstico de patologias médicas.

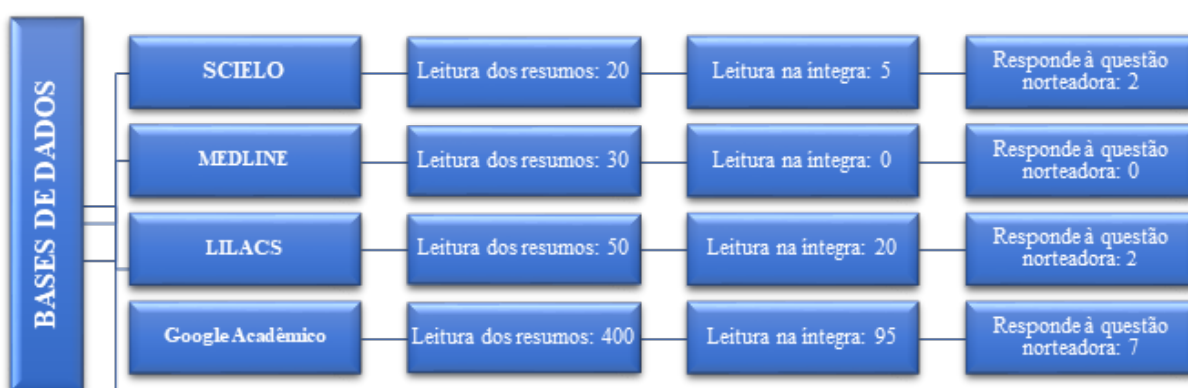
Foram incluídos estudos publicados em português e inglês que discutiam a eficácia e importância da ressonância magnética na avaliação de diferentes condições

clínicas. Foram considerados artigos de revisão, meta-análises, estudos observacionais e ensaios clínicos.

Foram excluídos estudos que não estavam diretamente relacionados à ressonância magnética como método diagnóstico ou que não abordavam sua importância ou eficácia em patologias médicas. Também foram excluídos estudos duplicados, conferências, editoriais e cartas ao editor.

Inicialmente, a pesquisa retornou um total de 500 artigos. Após a leitura dos títulos, 120 artigos foram selecionados para leitura dos resumos. Após essa etapa, 60 artigos foram considerados relevantes e tiveram seus textos completos avaliados. No final, 11 artigos atenderam aos critérios de inclusão e foram incluídos nesta revisão bibliográfica, visto que atendiam à questão norteadora, como sintetizado no fluxograma abaixo.

**Imagem 1-** Fluxograma de pesquisa



Fonte: Elaborado pelo autor (2024).

### 3. Resultados e Discussão

Conforme exposto anteriormente, os resultados de pesquisa envolveram a seleção de 11 artigos para análise. Abaixo a tabela com os artigos selecionados.

**Quadro 1-** Artigos selecionados

Autor(es)	Artigo	Ano	Método	Resultados
Fernandes et al.	Differences in imaging findings in Adenomyosis between ultrasound and magnetic resonance imaging	2023	Revisão de literatura qualitativa exploratória	O diagnóstico clínico da adenomiose é desafiador, pois os sinais e sintomas não são específicos e podem imitar outras patologias uterinas. Desta forma, é primordial que um diagnóstico não invasivo esteja acessível para todas as mulheres, especialmente aquelas que desejam preservar sua fertilidade. O aperfeiçoamento de novas ferramentas de diagnóstico por imagem permitiu um diagnóstico pré-operatório preciso, demonstrando como o desenvolvimento da doença pode ter início mais cedo na vida, especialmente entre mulheres com endometriose coexistente. Nesses pacientes, é ainda mais importante alcançar o

				diagnóstico correto para a avaliação do potencial de fertilidade.
<b>Santos</b>	Diagnóstico de Esclerose Múltipla por Ressonância Magnética	2018	Revisão da literatura	<p>Analisar Este estudo tem o objetivo de apresentar as características, particularidades e aplicações variadas do exame de ressonância magnética no diagnóstico da esclerose múltipla (EM), apresentando suas vantagens e desvantagens no diagnóstico diferencial destas afecções. Está delineado pela proposta de uma pesquisa embasada nos pressupostos da revisão da literatura. Com isso, utilizou para análise estudos que tenham sido publicados em periódicos nacionais e internacionais, indexados em base de dados como BIREME e SCIELO, que tenham como enfoque principal a questão que envolve os critérios para a importância da ressonância magnética como método diagnóstico. Com o resultado da pesquisa foi possível concluir que o papel do diagnóstico por imagem na investigação da EM se mostra de muita importância, visto que apenas com a investigação clínica não é possível ter a certeza desta patologia se mostrando, então, como um importante instrumento auxiliar na detecção dos estágios iniciais e avançados da doença, permitindo a visualização das imagens e dos processos inerentes à patologia em questão.</p>
(MADUREIRA e colab., 2010)	Importância da imagem por ressonância magnética nos estudos dos processos interativos dos órgãos e sistemas	2010	Revisão bibliográfica	<p>A imagem por ressonância magnética (IRM) foi desenvolvida a partir da década de 70 do século passado e se tornou uma pedra angular para a neurociência. Na IRM, os tecidos biológicos são submetidos a um campo magnético que faz com que núcleos de hidrogênio (prótons) sejam orientados, vibrem em torno do seu eixo, emitam energia e gerem imagens dos diversos tipos de tecido. A técnica de IRM fundamenta-se em três etapas: alinhamento, excitação e detecção de radiofrequência. A IRM funcional é produzida a partir da glicólise oxidativa. A técnica de imagem por difusão ponderada (IDP) explora as diferenças de propriedade de difusão da água, e a imagem por ressonância magnética por tensor de difusão (ITD) permite o estudo in vivo dos tecidos fibrosos. Essas técnicas tornaram possível a visualização dos</p>

				diferentes processos fisiológicos, bioquímicos, celulares e moleculares, de forma a fornecer informações diretas sobre os processos interativos dos órgãos e sistemas.
DA SILVA ET AL.	Ressonância Magnética o Diagnóstico da Alzheimer Precoce	2023	Revisão da literatura	A ressonância magnética nuclear (RMN) é um exame de imagem não invasivo e livre de radiação ionizante que tem se mostrado importante no diagnóstico precoce da doença de Alzheimer (DA). A RMN, tanto estrutural quanto funcional, é utilizada para investigar a DA, permitindo visualizar fluxo sanguíneo e ativação neuronal. Este estudo destaca a importância da RMN no diagnóstico precoce da DA, facilitando o tratamento e melhorando a qualidade de vida dos pacientes.
MONTANHA ET AL.	A importância da ressonância magnética fetal no		Revisão integrativa da literatura	Exame complementar confiável para o estudo das doenças do sistema nervoso central durante a gestação. O método, que utiliza ondas de radiofrequência, eletromagnetos potentes e um sistema computadorizado, é capaz de gerar imagens precisas do corpo fetal, fornecendo informações cruciais para diagnóstico e tratamento. Sua aplicação demonstra ser não ionizante e não invasiva, garantindo segurança para o feto e contribuindo para a escolha adequada de intervenções pós-natais.
PEIXOTO S, ET AL.	Alterações na RM preditoras da conversão da SCI em EM	2016	Revisão integrativa de literatura	O estudo indica que várias alterações identificadas pela ressonância magnética (RM) convencional podem prever a evolução da síndrome clinicamente isolada (SCI) para esclerose múltipla (EM), como uma maior carga lesional e lesões específicas em determinadas áreas do cérebro. No entanto, técnicas mais avançadas de RM têm mostrado utilidade limitada nessa previsão, com exceção da dupla inversão-recuperação (DIR) para lesões corticais. Mais pesquisas são necessárias para confirmar o papel preditivo dessas alterações e seu potencial impacto nos critérios de diagnóstico e tratamento da EM.
BERNARDES ET AL.	Diagnóstico da Esclerose Múltipla por Imagem	2018	Revisão da literatura	Destaca os sintomas da EM, como perda da atividade motora, fadiga e tonturas, enfatizando a importância da Ressonância Magnética (RM) no diagnóstico precoce da doença., bem como discutindo os tratamentos



				disponíveis, como interferon-beta e acetato de glatirâmer.
OLIVEIRA; PEREIRA	The role of diffusion magnetic resonance imaging in Parkinson's disease and in the differential diagnosis with atypical parkinsonism	2017	Revisão bibliográfica	De um total de 172 artigos encontrados, 7 foram excluídos por não terem sido publicados em português ou inglês, e 125 foram posteriormente excluídos por não atenderem aos critérios do estudo. Entre os 40 artigos restantes, destacamos artigos originais e de revisão que abordaram o papel do DWI e do DTI na doença de Parkinson e no diagnóstico diferencial com parkinsonismo atípico.
CARRETE	Parkinson's disease and atypical parkinsonism: the importance of magnetic resonance imaging as a potential biomarker	2017	Revisão bibliográfica	A ressonância magnética, particularmente as técnicas de difusão, mostra um potencial significativo como Biomarcador na diferenciação entre a doença de Parkinson e o parkinsonismo atípico, fornecendo importantes achados para o diagnóstico precoce e a compreensão dos mecanismos subjacentes a essas condições neurodegenerativas.

<b>ARAÚJO ET AL.</b>	O papel do cine-ressonância magnética na avaliação da contratilidade uterina em pacientes com endometriose infiltrativa profunda	2023	Revisão bibliográfica	A RM é Altamente sensível e específica na detecção de adenomiose. Ela pode identificar características específicas da doença, como áreas de hiperintensidade nas sequências ponderadas em T2, espessamento do miométrio adjacente e áreas de baixa sinal na sequência ponderada em T1. A RM permite uma avaliação detalhada da extensão da adenomiose, incluindo sua profundidade no miométrio e sua relação com estruturas adjacentes, como o endométrio e o miométrio circundante. A RM pode ajudar a diferenciar a adenomiose de outras condições que podem apresentar sintomas semelhantes, como miomas uterinos ou endometriose. Com base nas informações fornecidas pela RM, os médicos podem planejar o tratamento mais adequado para cada paciente, seja ele conservador, como o controle da dor, ou mais invasivo, como a ressecção cirúrgica da adenomiose. Após o tratamento, a RM pode ser usada para avaliar a resposta da adenomiose às intervenções terapêuticas, permitindo ajustes no plano de tratamento conforme necessário.
----------------------	----------------------------------------------------------------------------------------------------------------------------------	------	-----------------------	-------------------------------------------------------------------------------------------------------------------------------------------------------------------------------------------------------------------------------------------------------------------------------------------------------------------------------------------------------------------------------------------------------------------------------------------------------------------------------------------------------------------------------------------------------------------------------------------------------------------------------------------------------------------------------------------------------------------------------------------------------------------------------------------------------------------------------------------------------------------------------------------------------------------------------------------------------------------------------------------------------------------------------------------------

**Fonte:** Elaboração própria (2024).

Conforme supracitado, o objetivo do estudo conduzido por Fernandes et al. (2023), foi revisar as diferenças nos achados imaginológicos na adenomiose, com foco na comparação entre ultrassonografia e ressonância magnética (RM).

Tal estudo tratou-se de uma revisão narrativa com ênfase na análise de imagens. Os pesquisadores realizaram uma busca nas bases de dados MEDLINE via PubMed, LILACS e Scielo via BVS, utilizando descritores em saúde (MeSH terms) em inglês, como *adenomyosis*, *ultrasonography*, *ultrasound*, *diagnostic imaging* e *MRI*.



Foram incluídos estudos (ensaios clínicos, ensaios pictóricos, revisões de literatura, relatos de casos, entre outros) publicados nos últimos cinco anos e disponíveis online em texto completo, nos idiomas inglês, espanhol e português.

Os resultados destacaram que, embora muitos clínicos acreditem na correlação entre as características de imagem e os achados histológicos da adenomiose, os dados sobre essa relação ainda são limitados. A RM demonstrou ter maior sensibilidade do que a ultrassonografia, especialmente em casos de útero aumentado ou miomas coexistentes. No entanto, é importante ter cautela ao interpretar os resultados das imagens, pois os artefatos podem ser influenciados pelo ciclo menstrual e tratamento hormonal. Além disso, os pesquisadores ressaltaram que a interpretação adequada das imagens de RM exige atenção às armadilhas que podem imitar a adenomiose.

Por outro lado, o estudo de Santos (2018) teve como objetivo principal apresentar as características, particularidades e diversas aplicações do exame de ressonância magnética no diagnóstico da esclerose múltipla. Além disso, buscou-se avaliar as vantagens e desvantagens da ressonância magnética no diagnóstico diferencial da esclerose múltipla em relação a outras doenças neurológicas. A pesquisa foi conduzida por meio de uma revisão da literatura existente sobre o tema. Para isso, foram analisados estudos publicados em revistas científicas nacionais e internacionais, com indexação em bases de dados como BIREME e SCIELO. Os critérios de busca foram baseados em descritores específicos, incluindo ressonância magnética, diagnósticos por imagem, doenças cerebrovasculares e esclerose múltipla. A seleção dos estudos priorizou aqueles que abordavam a importância da ressonância magnética como método diagnóstico para a esclerose múltipla.

O estudo apresentou uma ampla gama de informações sobre a esclerose múltipla, incluindo sua fisiopatologia, sintomatologia clínica, classificação em diferentes subtipos e critérios diagnósticos. Um ponto crucial destacado foi o papel fundamental da ressonância magnética no diagnóstico da esclerose múltipla, possibilitando uma visualização detalhada do sistema nervoso central e a identificação de lesões características da doença. Além disso, foram discutidas a necessidade e a importância de um diagnóstico diferencial cuidadoso, considerando que outras doenças neurológicas podem apresentar achados de imagem semelhantes na ressonância magnética. O estudo concluiu que a ressonância magnética é um instrumento essencial para o diagnóstico precoce e a avaliação da progressão da esclerose múltipla.

Já o estudo de Madureira et al. (2010) teve por objetivo contextualizar a importância da ressonância magnética (IRM) na compreensão dos processos interativos dos órgãos e sistemas do corpo humano. Utilizando uma abordagem descritiva, os pesquisadores apresentaram os princípios físicos e técnicos da IRM, explicando como a técnica funciona e como ela é aplicada para gerar imagens dos tecidos biológicos. Os autores ressaltaram que a IRM oferece uma visualização direta dos tecidos biológicos com uma resolução espacial excepcional, permitindo uma avaliação detalhada da anatomia e da fisiologia do corpo humano, enfatizando, ainda, que essa técnica desempenha um papel fundamental no diagnóstico e na monitorização de uma ampla gama de doenças, incluindo distúrbios neurológicos, cardiovasculares, musculoesqueléticos e neoplásicos.

Além disso, os autores destacaram a capacidade da IRM de fornecer informações funcionais, como na neuroimagem funcional, permitindo o mapeamento da atividade cerebral em tempo real. Eles também salientaram o papel da IRM na

caracterização de lesões, na avaliação da resposta ao tratamento e na orientação de procedimentos cirúrgicos minimamente invasivos.

No geral, os resultados do estudo enfatizaram que a IRM representa uma ferramenta poderosa e versátil no arsenal diagnóstico dos profissionais de saúde, possibilitando uma avaliação abrangente e não invasiva dos órgãos e sistemas do corpo humano. Os autores concluíram que o contínuo desenvolvimento e aprimoramento da tecnologia de IRM têm o potencial de revolucionar ainda mais a prática clínica e a pesquisa biomédica.

O estudo realizado por Silva et al. (2023) se propôs a investigar os benefícios da fisioterapia no contexto da doença de Alzheimer, destacando a importância de um diagnóstico precoce, a redução da sintomatologia, a minimização dos impactos da patologia e a melhoria funcional para consequentemente elevar a qualidade de vida dos pacientes.

A pesquisa adotou uma abordagem de revisão narrativa de literatura, com caráter descritivo e explicativo. Para isso, foram realizadas buscas em diversas bases de dados, incluindo Scielo, PubMed, LiLACS, além de sites corporativos e o acervo da biblioteca da Faculdade Integrada Carajás.

Foi evidenciado o papel crucial desempenhado pela ressonância magnética no diagnóstico precoce da doença de Alzheimer, uma vez que essa modalidade de imagem desempenha um papel fundamental ao proporcionar uma visão mais precisa e antecipada da condição dos pacientes. Por meio da ressonância magnética, os profissionais de saúde podem formular planos de tratamento mais rápidos e direcionados, o que é essencial para a gestão eficaz da doença.

Em contrapartida, o objetivo do estudo conduzido por Montanha et al. (2019) foi investigar o papel da ressonância magnética fetal no diagnóstico pré-natal, com foco especial nas anomalias do sistema nervoso central fetal. Para alcançar esse objetivo, os pesquisadores realizaram uma revisão sistemática da literatura existente sobre ressonância magnética fetal e sua aplicação no diagnóstico pré-natal. Foram incluídos estudos que abordavam a utilização da ressonância magnética fetal em gestantes com suspeita ou confirmação de anomalias do sistema nervoso central fetal. As fontes de dados incluíram bancos de dados científicos, como PubMed e Scopus, bem como literatura cinzenta. Os critérios de inclusão e exclusão foram aplicados para garantir a relevância e qualidade dos estudos selecionados.

Os resultados do estudo demonstraram que a ressonância magnética fetal proporciona uma visualização mais detalhada e abrangente da anatomia fetal em comparação com a ultrassonografia. Especificamente, a ressonância magnética fetal foi eficaz na identificação de anomalias do sistema nervoso central fetal, como agenesia do corpo caloso, distúrbios de migração neuronal e alterações das paredes ventriculares. Além disso, a ressonância magnética fetal foi capaz de diferenciar o sinal de intensidade em diferentes estruturas da pelve materna, incluindo o colo do útero.

Com base nos resultados obtidos, os pesquisadores concluíram que a ressonância magnética fetal é uma ferramenta complementar valiosa no diagnóstico pré-natal, especialmente para anomalias do sistema nervoso central fetal. A ressonância magnética fetal apresenta vantagens sobre a ultrassonografia, como melhor definição de tecidos moles e ausência de artefatos ósseos. Apesar dos potenciais riscos, quando realizada por profissionais qualificados, a ressonância magnética fetal é considerada segura e está se tornando cada vez mais prevalente em centros especializados em saúde materna e fetal.

O estudo realizado por Peixoto e Abreu (2016) teve como objetivo investigar as alterações na ressonância magnética (RM) que podem prever a conversão da Síndrome Clinicamente Isolada (SCI) em Esclerose Múltipla (EM). O foco principal foi avaliar a eficácia das técnicas convencionais de RM nessa predição.

Os pesquisadores conduziram uma revisão sistemática da literatura, selecionando 22 artigos publicados entre 2010 e 2015 que abordavam a capacidade da RM de prever a progressão da SCI para EM. Os critérios de inclusão exigiam que os estudos analisassem estatisticamente as alterações na RM e sua associação com a conversão da SCI em EM. Após a seleção dos artigos, os pesquisadores analisaram seus resultados e sintetizaram as descobertas relevantes.

O estudo identificou várias alterações na RM que estão associadas a um maior risco de conversão da SCI em EM. Essas alterações incluíam o número, localização e volume das lesões, bem como a presença de lesões com realce após a administração de gadolínio endovenoso em T1. Notavelmente, um maior número de lesões em T2, especialmente quando localizadas periventricularmente, infratentorialmente ou na medula espinhal, foi consistentemente associado a um risco aumentado de desenvolvimento de EM.

Com base nos resultados da revisão sistemática, Peixoto e Abreu (2016) concluíram que as técnicas convencionais de RM são eficazes na identificação de alterações que podem prever a conversão da SCI em EM, destacando a importância da RM no diagnóstico precoce e na avaliação do risco de desenvolvimento de EM em pacientes com SCI.

Por outro lado, Bernardes *et al.* (2018) realizou outra revisão objetivo deste trabalho foi realizar uma revisão bibliográfica sobre a Esclerose Múltipla (EM) com foco no diagnóstico por imagem, abordando os sintomas, métodos de diagnóstico, tratamentos disponíveis e sua relevância na qualidade de vida dos pacientes.

Para alcançar o objetivo proposto, foi realizada uma pesquisa exploratória e descritiva, utilizando uma revisão de literatura. A busca por informações foi conduzida em bases de dados como *Scientific Electronic Online* (Scielo), Google Acadêmico e no site do *Latin American Multiple Sclerosis Journal-LAMSJ*. Os descritores utilizados incluíam "Esclerose Múltipla", "diagnóstico por imagem", "ressonância magnética", "sintomas", "diagnóstico" e "tratamento da esclerose múltipla". Foram selecionados artigos e textos disponíveis na íntegra, em português, inglês ou espanhol, que abordassem os temas pertinentes à revisão.

Os resultados da revisão indicam que a EM é uma doença autoimune caracterizada pela desmielinização do sistema nervoso central, com sintomas variados que afetam a qualidade de vida dos pacientes. A Ressonância Magnética (RM) é considerada o método padrão-ouro para o diagnóstico da EM, permitindo a detecção precoce das lesões desmielinizantes. Os tratamentos disponíveis incluem medicamentos imunomoduladores, como o interferon-beta e o acetato de glatirâmer, que visam reduzir a frequência de surtos e retardar a progressão da doença.

Já o estudo realizado por Oliveira e Pereira (2017) teve como objetivo revisar o papel da ressonância magnética por difusão (RMD) na doença de Parkinson (DP) e no diagnóstico diferencial com o parkinsonismo atípico, enfatizando a técnica de difusão.

Os autores realizaram uma busca nas bases de dados Medline, PubMed e SciELO, utilizando descritores em português e inglês relacionados à DP, parkinsonismo atípico, ressonância magnética, RMD e tensor de difusão (DTI). Foram selecionados estudos relevantes publicados entre fevereiro de 2006 e fevereiro de

2016, com foco em DP, parkinsonismo atípico, ressonância magnética e técnicas avançadas de imagem.

Dos 172 artigos encontrados, 40 foram selecionados para revisão, com destaque para estudos originais e de revisão que abordaram o papel da RMD e DTI na DP e no diagnóstico diferencial com o parkinsonismo atípico. Os estudos demonstraram alterações na difusão da água em várias regiões do cérebro de pacientes com DP, incluindo a substância negra, córtex motor e giro pós-central. Essas mudanças podem refletir danos axonais ou mielinização comprometida, com implicações para o diagnóstico, estadiamento e prognóstico da doença. Além disso, a RMD mostrou-se útil na diferenciação entre DP e parkinsonismo atípico, destacando alterações específicas na substância negra, putâmen, pedúnculos cerebelares e outros.

Os achados de Oliveira e Pereira (2017) destacam o papel promissor da RMD no diagnóstico precoce e na diferenciação entre DP e parkinsonismo atípico. No entanto, são necessários mais estudos para validar seu uso clínico e estabelecer diretrizes para sua aplicação na prática médica. O desenvolvimento contínuo dessas técnicas pode melhorar significativamente a compreensão e o manejo dessas doenças neurodegenerativas.

Já o objetivo de Carrete (2017) foi o de destacar a importância da ressonância magnética (RM) como um potencial biomarcador na doença de Parkinson e no parkinsonismo atípico, enfatizando a necessidade de métodos diagnósticos adjuvantes para diferenciar a doença de Parkinson de outras condições neurológicas que apresentam sintomas semelhantes, por meio de uma revisão bibliográfica.

Carrete (2017) revisa os avanços recentes nas técnicas de imagem funcional e estrutural, incluindo ressonância magnética por difusão (RMD) e ressonância magnética por tensor de difusão (DTI), que têm sido aplicadas na avaliação da doença de Parkinson, destacando a importância dessas técnicas na detecção de biomarcadores específicos da doença e na diferenciação entre a doença de Parkinson e outros distúrbios parkinsonianos atípicos.

Os avanços na RM permitiram a detecção de alterações características da doença de Parkinson, bem como a identificação de biomarcadores potenciais que podem fornecer informações importantes sobre a patogênese da doença. Esses biomarcadores incluem medidas bioquímicas, volume tecidual e integridade macroestrutural/microestrutural do tecido cerebral afetado, especialmente na substância negra e nos núcleos basais. Além disso, a RM tem o potencial de correlacionar esses biomarcadores com a progressão da doença, permitindo o monitoramento do seu status ao longo do tempo.

Carrete (2017) conclui que as técnicas de RM, especialmente as técnicas de difusão, têm um papel promissor na avaliação da doença de Parkinson e no seu diagnóstico diferencial com o parkinsonismo atípico, ressaltando a importância dessas técnicas como ferramentas complementares à avaliação clínica, fornecendo informações cruciais para o diagnóstico precoce e o acompanhamento da progressão da doença. A revisão realizada por Oliveira e Pereira (2017) reforça essas conclusões, demonstrando o verdadeiro potencial das técnicas de difusão de RM na identificação de biomarcadores da doença de Parkinson.

O estudo realizado por Araujo et al. (2020) teve como objetivo apresentar as peculiaridades e aplicações dos exames de diagnóstico por imagem, especialmente a ressonância magnética (RM), no contexto do diagnóstico da esclerose múltipla (EM). A EM é uma doença neurológica que afeta principalmente adultos jovens, com causas

muitas vezes desconhecidas e que podem impactar significativamente a qualidade de vida dos pacientes.

A metodologia adotada foi uma revisão integrativa da literatura, onde os autores buscaram artigos indexados em periódicos nacionais e internacionais, utilizando plataformas como Scielo, Google Acadêmico e PubMed. Foram incluídos estudos publicados entre 2015 e 2020 que abordavam o diagnóstico da EM por meio da RM. Os critérios de inclusão foram definidos de forma a abranger as principais características da EM e seu diagnóstico por imagem.

Os resultados e discussões do estudo destacaram que a RM desempenha um papel fundamental no diagnóstico e tratamento da EM, devido à sua capacidade de detectar lesões, mesmo as de pequenas dimensões, que podem passar despercebidas em outros exames. As técnicas convencionais de imagem por RM, como sequências ponderadas em T2 e T1 com gadolínio, foram citadas como altamente sensíveis na detecção de placas de EM e na avaliação da atividade inflamatória e da carga das lesões.

Além disso, o estudo ressaltou a importância de compreender os diferentes tipos de EM e seus padrões de evolução e sintomatologia, para uma escolha adequada das sequências de pulso e protocolos de RM mais indicados para o diagnóstico. A integração do conhecimento da equipe radiológica sobre anatomofisiologia e indicações clínicas foi destacada como essencial para uma avaliação adequada das imagens de RM e a identificação correta das lesões de EM.

Os autores concluíram que a RM é um recurso importante para auxiliar no diagnóstico da EM, proporcionando informações cruciais para a identificação das lesões e confirmação do quadro clínico. A utilização de diferentes tipos de sequências de pulsos e protocolos de RM permite uma visualização detalhada das lesões, contribuindo para um diagnóstico mais preciso e oportuno da EM.

Por fim, o estudo realizado por Souza e Cardia (2023) aborda a importância da avaliação da contratilidade uterina em pacientes com endometriose infiltrativa profunda, utilizando a técnica de cine ressonância magnética (RM). A endometriose é uma das principais causas de infertilidade feminina, e a avaliação da contratilidade uterina pode fornecer informações importantes sobre a função uterina nessas pacientes.

A pesquisa destaca que a avaliação por imagem da infertilidade feminina é fundamental para o manejo clínico e a orientação dos casais inférteis. Além das técnicas tradicionais, como ultrassonografia transvaginal e histerossalpingografia, a cine RM tem despontado como uma ferramenta importante para avaliar a contratilidade uterina em pacientes com endometriose, adenomiose e miomas uterinos.

O estudo analisou 43 pacientes, das quais 18 apresentavam endometriose infiltrativa profunda. Os resultados mostraram um aumento na frequência da peristalse uterina nas pacientes com endometriose profunda, especialmente durante as fases periovulatórias e lúteas, em comparação com o grupo controle. Além disso, foi observada uma redução significativa na contratilidade uterina nas pacientes com adenomiose.

Os autores destacam que o estudo foi prospectivo e ampliou os critérios de exclusão, incluindo parâmetros que afetam a peristalse uterina, como o uso de contraceptivos hormonais e dispositivos intrauterinos. No entanto, eles reconhecem algumas limitações, como o tamanho relativamente pequeno da amostra e a falta de significância estatística em algumas análises.



Apesar das limitações, o estudo ressalta a importância da avaliação funcional da contratilidade uterina por RM como um campo de pesquisa em crescimento, esperando-se que futuros estudos com amostras maiores e uma análise mais detalhada das diferentes fases do ciclo menstrual possam fornecer mais percepções adicionais sobre o papel da contratilidade uterina na infertilidade feminina.

#### 4. Conclusão

Como foi visto, os estudos analisados demonstram a versatilidade e a eficácia da RM em diversas áreas médicas. Na neurologia, a RM desempenha um papel crucial no diagnóstico precoce e no acompanhamento de doenças como a esclerose múltipla, a doença de Parkinson e a doença de Alzheimer. Através de técnicas avançadas, como a ressonância magnética por difusão, é possível identificar alterações específicas no sistema nervoso central, auxiliando na diferenciação entre condições neurológicas semelhantes e na compreensão de seus mecanismos subjacentes.

No campo da saúde materna e fetal, a ressonância magnética fetal emergiu como uma ferramenta complementar valiosa no diagnóstico pré-natal, especialmente na avaliação de anomalias do sistema nervoso central. Essa modalidade de imagem oferece uma visualização mais detalhada e abrangente da anatomia fetal, permitindo a identificação precoce de condições como a agenesia do corpo caloso, os distúrbios de migração neuronal e as alterações das paredes ventriculares.

Além disso, a RM desempenha um papel essencial no diagnóstico e no acompanhamento de diversas outras patologias, como doenças cardiovasculares, musculoesqueléticas, abdominais e oncológicas. Sua capacidade de fornecer informações estruturais e funcionais de alta qualidade a torna um instrumento indispensável na prática clínica, auxiliando os profissionais de saúde no planejamento terapêutico e na tomada de decisões.

Embora a RM apresente alguns custos e restrições, como a dificuldade em pacientes com claustrofobia ou com determinados implantes, os benefícios que essa tecnologia proporciona superam amplamente suas limitações. O contínuo desenvolvimento e aprimoramento das técnicas de RM têm o potencial de revolucionar ainda mais a assistência médica, contribuindo para diagnósticos mais precisos, tratamentos mais eficazes e uma melhoria significativa na qualidade de vida dos pacientes.

Portanto, a ressonância magnética se consolida como uma ferramenta diagnóstica essencial e versátil, capaz de fornecer informações detalhadas e precisas sobre a estrutura e a função de diversos órgãos e sistemas do corpo humano. Sua aplicação abrangente e em constante evolução a torna indispensável no âmbito da medicina contemporânea, impactando positivamente os cuidados prestados aos pacientes.

#### Referências

ARAÚJO, D. L. et al. The use of magnetic resonance for diagnosis of multiple sclerosis. **Research, Society and Development**, [S. l.], v. 9, n. 8, p. e546985936, 2020. DOI: 10.33448/rsd-v9i8.5936. Disponível em: <https://rsdjournal.org/index.php/rsd/article/view/5936>. Acesso em: 10 may. 2024.

ARRUDA, W. et al. Doença de creutzfeldt-jakob forma heidenhain: relato de caso com achados de ressonância magnética e dwi. **Arquivos De Neuro-Psiquiatria**, [S.

l.], v. 62, n. 2a, p. 347-352, 2004. DOI: <https://doi.org/10.1590/s0004-282x2004000200029>.

BERNARDES, N. B.; FRANCO, Desiree; DE, Rigolin; *et al.* Diagnóstico da Esclerose Múltipla por Imagem. **ID on line. Revista de psicologia**, v. 12, n. 42, p. 1191–1202, 2018. Disponível em: <<https://idonline.emnuvens.com.br/id/article/view/1404>>. Acesso em: 3 maio 2024.

CARRETE, H.. Parkinson's disease and atypical parkinsonism: the importance of magnetic resonance imaging as a potential biomarker. **Radiologia Brasileira**, v. 50, n. 4, p. 5–6, jul. 2017.

COSTA, F. et al. Meningioma cervical intramedular: um relato de caso raro. **Arquivos Brasileiros De Neurocirurgia Brazilian Neurosurgery**, [S. l.], v. 35, n. 01, p. 082-084, 2016. DOI: <https://doi.org/10.1055/s-0035-1571142>.

DE MONTANHA, S. U. S.; SILVA FILHO, W. S. da; FRAZÃO, D. W. P. A importância da ressonância magnética fetal no estudo de doenças do sistema nervoso central: revisão integrativa da literatura / The importance of fetal magnetic resonance in the study of dentral nervous system diseases: an integrative literature review. **Brazilian Journal of Development**, [S. l.], v. 6, n. 10, p. 74326–74344, 2020. DOI: 10.34117/bjdv6n10-019. Disponível em: <https://ojs.brazilianjournals.com.br/ojs/index.php/BRJD/article/view/17633>. Acesso em: 3 may. 2024.

FERNANDES, G. I.; PIBER, L. de S.; LABATE, M. D.; BRIGO, N. M.; DE LIMA, Y. B. Diferenças nos achados imaginológicos na Adenomiose entre ultrassom e ressonância magnética. **Brazilian Journal of Health Review**, [S. l.], v. 6, n. 4, p. 17221–17230, 2023. DOI: 10.34119/bjhrv6n4-247. Disponível em: <https://ojs.brazilianjournals.com.br/ojs/index.php/BJHR/article/view/62076>. Acesso em: 3 may. 2024.

LEAL, F. et al. Espondilodiscites sépticas: diagnóstico e tratamento. **Arquivos De Neuro-Psiquiatria**, [S. l.], v. 61, n. 3B, p. 829-835, 2003. DOI: <https://doi.org/10.1590/s0004-282x2003000500023>.

LOREDO, F. Comparação entre a tomossíntese e a ressonância magnética da mama para avaliar resposta tumoral após quimioterapia neoadjuvante: relato de caso. **Revista Científica Multidisciplinar Núcleo Do Conhecimento**, [S. l.], p. 56-65, 2021. DOI: <https://doi.org/10.32749/nucleodoconhecimento.com.br/saude/quimioterapia-neoadjuvante>.

MACEDO, D. et al. Alterações corticais em indivíduos portadores de lesão medular – um estudo baseado em ressonância magnética funcional. 2018. DOI: <https://doi.org/10.29327/cobecseb.78837>.

MADUREIRA, Luiz Claudio Almeida et al. Importância da imagem por ressonância magnética nos estudos dos processos interativos dos órgãos e sistemas. **Revista de Ciências Médicas e Biológicas**, vol. 9, 2010.



MARTINS, T.; MUSSI, T.; BARONI, R. Prostate volume measurement by multiparametric magnetic resonance and transrectal ultrasound: comparison with surgical specimen weight. **Einstein** (São Paulo), [S. l.], v. 18, 2020. DOI: [https://doi.org/10.31744/einstein\\_journal/2020ao4662](https://doi.org/10.31744/einstein_journal/2020ao4662).

MEDEIROS SANTOS, V. . Diagnóstico de esclerose múltipla por ressonância magnética. **Revista Remecs - Revista Multidisciplinar de Estudos Científicos em Saúde**, [S. l.], v. 3, n. 5, p. 03–13, 2019. DOI: 10.24281/rremecs2526-2874.2018.3.5.3-13. Disponível em: <https://www.revistaremececs.recien.com.br/index.php/remecs/article/view/26>. Acesso em: 2 maio. 2024.

OLIVEIRA, R. V. DE .; PEREIRA, J. S.. The role of diffusion magnetic resonance imaging in Parkinson's disease and in the differential diagnosis with atypical parkinsonism. **Radiologia Brasileira**, v. 50, n. 4, p. 250–257, jul. 2017.

PEIXOTO, S.; ABREU, P. Alterações na ressonância magnética preditoras da conversão da síndrome clinicamente isolada em esclerose múltipla. **Acta Médica Portuguesa**, vol. 29, n. 11, p. 742-748, 2016. DOI: <https://doi.org/10.20344/amp.7650>

SANTANA, N.; BORGES, A. Exames de imagem no rastreio e diagnóstico do câncer de mama: ressonância magnética das mamas em face da mamografia. **Psicologia E Saúde Em Debate**, [S. l.], v. 1, n. 1, p. 19-38, 2015. DOI: <https://doi.org/10.22289/2446-922x.v1n1a3>.

Silva AH, Costa LA, Sena SR, Silva RF. Ressonância magnética no diagnóstico da Alzheimer precoce. *Rev Bras Interdiscip Saúde - ReBIS*. 2023; 5(1):16-23

SOUZA, L. R. M. F. DE .; CARDIA, P. P.. The role of cine magnetic resonance imaging in the evaluation of uterine contractility in patients with deep infiltrating endometriosis. **Radiologia Brasileira**, v. 56, n. 3, p. V–V, maio 2023.

ZANATELLI, M.; ZANATELLI, F.; GALASSI, A. Espondilodiscite espontânea. **JBNC - Jornal Brasileiro De Neurocirurgia**, [S. l.], v. 24, n. 1, p. 60-63, 2018. DOI: <https://doi.org/10.22290/jbnc.v24i1.1287>.