



B1

ISSN: 2595-1661


ARTIGO ORIGINAL

Listas de conteúdos disponíveis em [Portal de Periódicos CAPES](https://portaldeperiodicos.capes.gov.br)

Revista JRG de Estudos Acadêmicos

Página da revista:

<https://revistajrg.com/index.php/jrg>



Acesso extra oral para remoção de dentes inclusos ectópicos: relato de caso

Extra oral access for removal of ectopic enclosed teeth: case report

DOI: 10.55892/jrg.v7i15.1364

ARK: 57118/JRG.v7i15.1364

Recebido: 12/06/2024 | Aceito: 01/08/2024 | Publicado *on-line*: 02/08/2024

Beatriz Thuany Azevedo de Moraes¹

<https://orcid.org/0009-0003-8268-0088>

<http://lattes.cnpq.br/9948529678458196>

Universidade Paulista - UNIP, UF, Brasil

E-mail: beatriztamoraes@gmail.com

Bárbara Borges de Castro²

<https://orcid.org/0009-0005-2860-3342>

<http://lattes.cnpq.br/1643156539303245>

UNIEURO, UF, Brasil

E-mail: drabarabarborges@gmail.com

João Geraldo Bugarin Júnior³

<https://orcid.org/0009-0006-3850-3561>

<http://lattes.cnpq.br/6419934126226975>

Universidade Paulista - UNIP, DF, Brasil

E-mail: bugarinjr@gmail.com



Resumo

Dentes ectópicos, por definição, são dentes que se desenvolvem em locais distintos do seu posicionamento normal na arcada dentária. Dentes inclusos são elementos que, ao chegar o tempo de erupção na cavidade oral, permanecem presos aos tecidos. Um elemento dentário que apresenta associação de ambas as condições, ou seja, encontra-se ectópico e incluso pode causar danos aos tecidos subjacentes. As imagens são fundamentais para o correto diagnóstico e importantes para assegurar de que no tratamento cirúrgico, as estruturas nobres foram respeitadas, para não provocar nenhum outro desconforto ao paciente na cirurgia. As exposições do acesso diferem em alguns pontos, mas em casos onde o dente se encontra mais próximo da base da mandíbula, o acesso é feito por via extra-oral 1cm a 2cm abaixo da base da mandíbula. Pontos anatômicos propícios na face, úteis durante a dissecação, necessitam ser expostos durante todo o procedimento, evitando assim, que sejam tocados ou lacerados. O presente estudo teve como objetivo realizar uma breve revisão de literatura sobre dentes inclusos ectópicos bem como relatar um caso clínico de um paciente que apresentava um dente incluso e ectópico em base de mandíbula, cujo tratamento se deu por acesso extra-oral.

Palavras-chave: Dente incluso. Cirurgia Maxilofacial. Procedimentos Maxilofaciais.

¹ Graduando(a) em Odontologia pela Universidade Paulista – UNIP/DF, Pós-graduanda em Cirurgia e Traumatologia Buco-maxilo-faciais pelo IOA, Brasília - DF.

² Graduado(a) em Odontologia pela Universidade Católica de Brasília - UCB. Graduada em Biomedicina pelo Centro Universitário de Brasília - UNICEUB; Especialista em Cirurgia e Traumatologia Buco-maxilo-faciais pelo IOA, Brasília - DF.

³ Graduado(a) em Odontologia pela Universidade de Brasília - UnB. Mestre(a) em Ciências da Saúde - UnB; Doutor(a) em Ciências da Saúde – UnB; Professor Titular de Cirurgia da Universidade Paulista – UNIP, Brasília - DF.

Abstract

Ectopic teeth, by definition, are teeth that develop in locations other than their normal position in the dental arch. Impacted teeth are elements that, by the time they erupt into the oral cavity, remain attached to the tissues. A dental element that presents an association of both conditions, that is, it is ectopic and impacted, can cause damage to the underlying tissues. The images are fundamental for the correct diagnosis and important to ensure that in the surgical treatment, the noble structures were respected, in order not to cause any other discomfort to the patient during the surgery. Access exposures differ in some points, but in cases where the tooth is closer to the base of the mandible, the access is performed extra-orally 1cm to 2cm below the base of the mandible. Favorable anatomical points on the face, useful during dissection, need to be exposed throughout the procedure, thus preventing them from being touched or lacerated. This study aimed to carry out a brief literature review on ectopic impacted teeth as well as to report a clinical case of a patient who had an impacted and ectopic tooth at the base of the mandible, whose treatment was given by extra-oral access.

Keywords: *Unerupted tooth. Oral Surgery. Oral Surgical Procedures.*

1. Introdução

Use o parágrafo como modelo (fonte: Arial 12 – justificado – espaço 1,0).

Dentes ectópicos, por definição, são dentes que se desenvolvem em locais distintos do seu posicionamento normal na arcada dentária.¹ Dentes inclusos são elementos que, ao chegar o tempo de erupção na cavidade oral, permanecem presos aos tecidos.^{2,3} Um elemento dentário que apresenta associação de ambas as condições, ou seja, encontra-se ectópico e incluído pode causar danos aos tecidos subjacentes.³

Sabe-se que a erupção dentária está totalmente ligada a fatores individuais de cada paciente.⁴ A etiologia dos dentes ectópicos ainda não foi totalmente abordada pela literatura científica, entretanto, alguns escritores defendem a possibilidade da causa ser um desvio na posição inicial dos germes⁶ e alguns outros fatores podem ter forte associação como distúrbios de desenvolvimento, cistos, traumas e fatores genéticos.^{5,6}

O tratamento para dentes ectópicos pode ser minimamente invasivo e apenas corretivo como o uso de encunhamento interproximal ou do fio de latão.⁷ Entretanto, quando o dente incluído é um terceiro molar e está associado a patologias, há pouca controvérsia quanto à terapêutica, em sua grande maioria de casos, indica-se a remoção cirúrgica.^{3,8} porém, em casos assintomáticos não há uma conclusão estabelecida para a conduta a ser seguida.⁸

O presente estudo teve como objetivo realizar uma breve revisão de literatura sobre dentes inclusos ectópicos bem como relatar um caso clínico de um paciente acometido por este fenômeno

2. Revisão da Literatura

Dentes ectópicos são causados pelo crescimento de tecido fora de suas posições normais.⁹ Sabe-se que estes não possuem causa idiopática, pois existe uma explicação científica sobre, seja ela pela falta de espaço na arcada dentária, perda de dentes decíduos, fator genético, desequilíbrio hormonal, trauma bucal, cistos, tumores e até mesmo problemas no desenvolvimento dentário.^{5,6,10,11}

O diagnóstico para esses casos depende de uma boa e completa

anamnese e exames de imagens complementares⁷. Por meio da panorâmica, observa-se tanto as estruturas maxilares quanto mandibulares, de uma forma vestibular. Pode-se observar também se existe um íntimo contato com o canal mandibular. A solicitação de uma TC é explicada pois contribui na delimitação da área de trabalho, em casos cirúrgicos, para que não sejam causadas nenhuma neuropraxia ou invasão do seio maxilar. Ademais, é possível observar lesões mais específicas, entre outros acidentes anatômicos.¹²

Clinicamente, o dente ectópico pode ser assintomático ou não, podendo causar problemas como obstrução nasal, rinite e desvio de septo quando presente na cavidade nasal, por exemplo.¹³ A exemplificar um caso geralmente assintomático de dente ectópico, cita-se a transmigração, que é quando um canino inferior está perto da linha média e recorrentemente é descoberto apenas em exames de rotina por não causar nenhuma sintomatologia.³

Dentre as opções de tratamento de um dente ectópico, os tratamentos ortodôntico e cirúrgico aliados se sobressaem, podendo ser muito eficaz e proveitoso desde que feito e indicado da maneira correta.¹⁴

Já para um dente incluído, o tratamento mais indicado é a remoção cirúrgica, pois caso continue em cavidade oral, pode causar prejuízos como anquilose, reabsorção radicular, infecção, dor e a própria erupção ectópica além de patologias.¹⁵

Muitas abordagens cirúrgicas extraorais e intraorais podem ser levadas em consideração dependendo da posição do molar ectópico.^{17,18}

Para a técnica cirúrgica usada em exodontias de terceiros molares inferiores inclusos próximos a base da mandíbula, o acesso extra-oral é o mais recomendado. Deste modo, destaca-se o acesso em Risdon, no qual é realizado entre 1 ou 2 cm abaixo da base da mandíbula, utilizando uma lâmina 15c para a incisão. Com a divulsão dos planos, observa-se algumas estruturas nobres como a artéria facial. Preserva-se essa estrutura e segue com a divulsão, seguida do descolamento até a visualização do osso. Em alguns casos realiza-se o uso de Stikbone, que é o enxerto ósseo com o LPRF, tendo então uma cicatrização e um crescimento ósseo que varia entre 6 a 9 meses.¹⁶

Nos casos em que a osteotomia é realizada, deve-se haver uma atenção para que não haja grande perda de volume ósseo com desgaste excessivo, além de respeitar estruturas nobres devido à chance de gerar parestesia transitória ou rompimento de algum feixe vaso-nervoso.^{15, 19, 20}

Outra complicação possível nestes casos, é o desenvolvimento de cistos odontogênicos são subclassificados, de acordo com a sua origem, como de desenvolvimento ou inflamatório. Os fatores que iniciam a formação dos cistos de desenvolvimento são conhecidos, porém essas lesões não sugerem ser resultantes de uma reação inflamatória. Os cistos inflamatórios é que são resultado de uma inflamação.

Dentre os cistos mais comuns que se encontram na Odontologia, são os cistos dentígeros e ameloblastoma. O cisto dentígero ou cistos folicular, é definido como um cisto que tem origem pela separação do folículo que circunda a coroa de um dente não erupcionado. Envolvendo a coroa de um dente incluído e está aderido ao dente em junção amelocementária. A patogênese desse cisto é incerta. Se desenvolve a partir do acúmulo de fluido entre o epitélio reduzido do esmalte e a coroa do dente. Os cistos dentígeros podem estar infectados e associados ao aumento de volume e dor.¹⁰ (fonte: Arial 12 – justificado – espaço 1,0).

3. Relato de caso

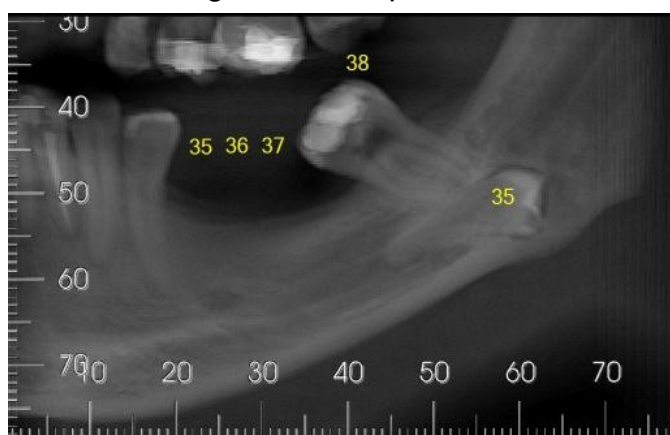Paciente V.C.A., idade 32 anos e 3 meses, procurou o curso de especialização em cirurgia e traumatologia bucomaxilofaciais do Instituto Odontológico das Américas - IOA Brasília-DF, para a realização da exodontia do 3º molar inferior esquerdo (38) e do 2º pré-molar inferior esquerdo (35) em posição ectópica.

Foi solicitada uma panorâmica para análise da maxila e mandíbula, em subsequência uma tomografia computadorizada da mandíbula para complementar o diagnóstico final e designar os limites e fazer um planejamento conveniente, de acordo com as condições e limitações do paciente.

A importância do complemento das imagens é para assegurar de que estão sendo respeitadas as estruturas nobres, para não provocar nenhum outro desconforto ao paciente. Sendo assim, o planejamento fica mais completo e assegurado de se acompanhar, pois, se tiver algum problema na região trabalhada, pode-se analisar em uma outra maneira de operar aquele caso.

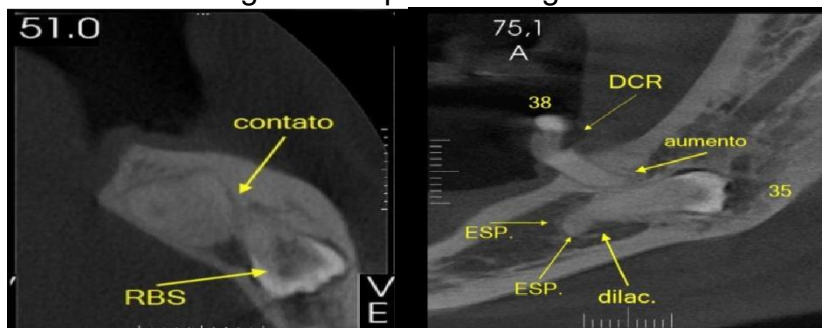
Na vista panorâmica (figura 1) notou-se a ausência dos dentes 36 e 37 e o 35 presente na base da mandíbula, em posição ectópica. Na tomografia de feixe cônico (Figura 2) notamos um íntimo contato com a raiz do 38 (cortes 51.0 E 75,1TC).

Figura 1: vista panorâmica



Fonte: Os autores.

Figura 2: Aspecto tomográfico



Fonte: Os autores.

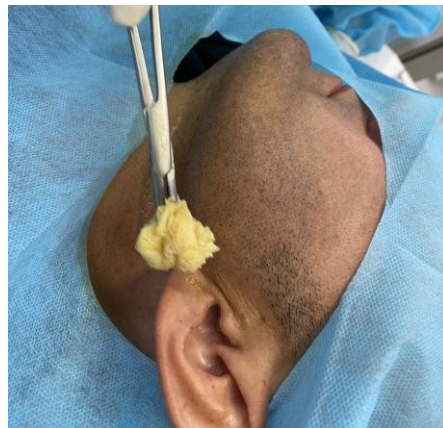A partir destes cortes, foi possível averiguar a necessidade cirúrgica deste caso devido a grande possibilidade de ocorrência de fratura mandibular e pelo fato do tracionamento ortodôntico não ser possível pelo posicionamento e região que o

dente se encontrava. Além disso, caso este elemento permanecesse nesta região outros danos poderiam ser causados.

Diante de todas as informações obtidas na literatura, tanto clínicas e radiográficas, de forma minuciosa o tratamento indicado foi a remoção cirúrgica do terceiro molar inferior esquerdo 6 meses antes de extrair o segundo pré-molar inferior esquerdo incluído na base da mandíbula, evitando assim, qualquer tipo de fratura local. Com a técnica bem executada, não houve parestesia na região.

Em ambiente ambulatorial, foi feita a antisepsia intra oral com solução de clorexidina 0,12%. A cirurgia foi iniciada com a degermação e antisepsia das unhas, mãos e antebraços com solução de PVPI a 10%, paramentação e montagem do campo cirúrgico. Após isso, foi realizada a antisepsia extrabucal com solução de clorexidina 2% na região de base da mandíbula e pescoço. Com o auxílio de uma seringa Carpule foi feita a continuação do procedimento com a administração das anestésias locais (figura 3).

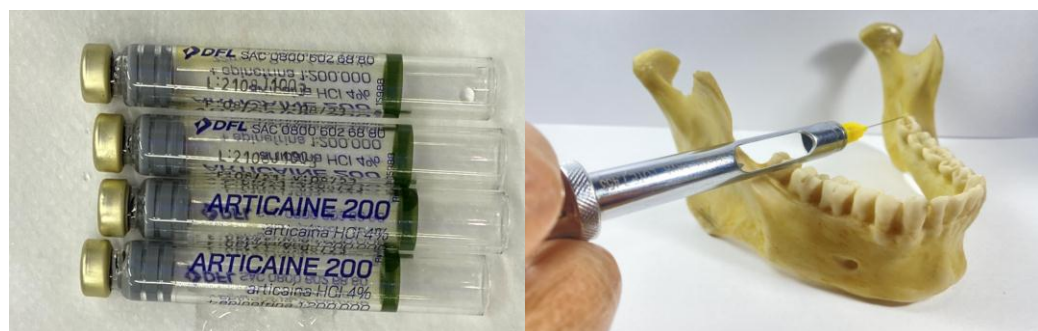Figura 3: degermação extra oral com clorexidina 2%, na base da mandíbula



Fonte: Os autores.

Foram utilizados quatro tubetes de articaína 4% com epinefrina de 1:100.000 (Figura 4).

Figura 4: tubetes de articaína e técnica anestésica



Fonte: Os autores.

A técnica anestésica de bloqueio do nervo alveolar inferior foi usada (figura 4). Esta, é efetivada com a agulha longa de calibre 25 ou 27 e a área de inserção é na membrana mucosa do lado medial do ramo da mandíbula após identificar a rafe pterigomandibular. Além disso, foi realizado o bloqueio do nervo bucal na área da

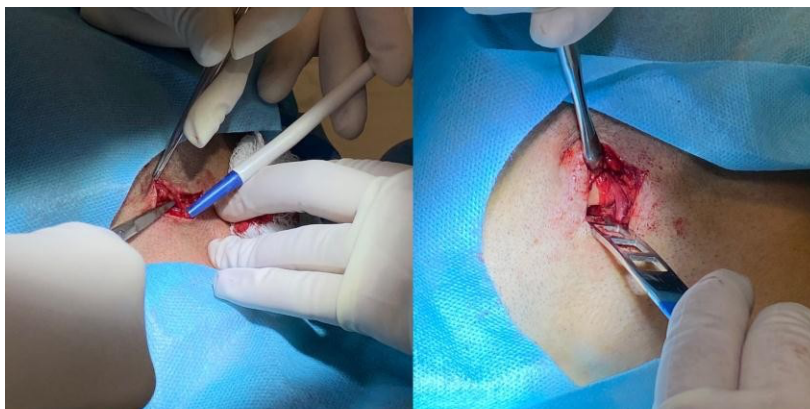inserção na membrana mucosa distal e bucal em relação ao dente molar mais distal no arco. Para identificar a prega muco bucal, é usada a técnica anestésica extraoral do Ramo do nervo facial. Em ramos temporofacial e cervicofacial, o ramo mandibular marginal procede e estende-se anterior e aquém dentro do corpo da glândula parótida. A anestesia local com um vasoconstritor, injetada no tecido subcutâneo, ajuda na hemostasia, mas não deve ser administrada profundamente ao músculo platisma.

Foi realizado o acesso de Risdon no qual marca-se a pele com as costas do bisturi de lâmina 15. Após isso, a incisão foi realizada de 1cm a 2cm inferior à mandíbula. A incisão é localizada através da ruga da pele na posição ântero-posterior, que é imprescindível para a exposição da mandíbula.

A incisão inicial foi conduzida através da pele e dos tecidos subcutâneos até o nível do músculo platisma. A pele foi divulsionada através de tesouras que auxiliaram em todas as direções para facilitar a sutura final (figura 5).

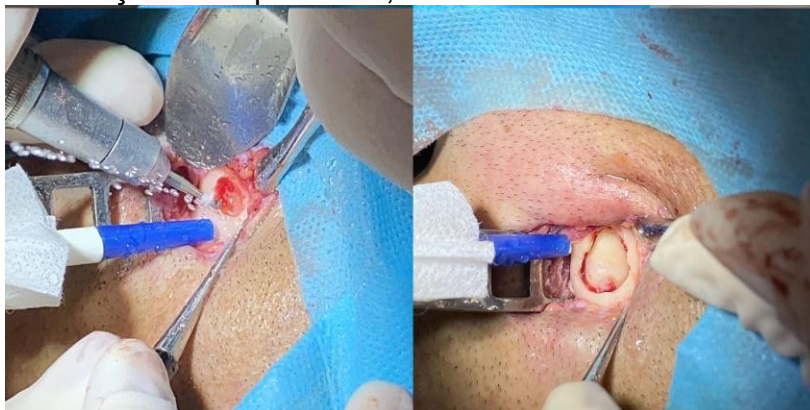A dissecação continuou até que o único tecido remanescente na borda inferior da mandíbula foi o perióstio. Foi utilizada a peça reta com broca esférica número 6 e peça reta 702 para osteotomia do osso na base da mandíbula com irrigação de solução salina estéril a todo momento para não ter necrose óssea (figura 6).

Figura 5: Incisão extra-oral em ângulo de mandíbula (risdon);



Fonte: Os autores.

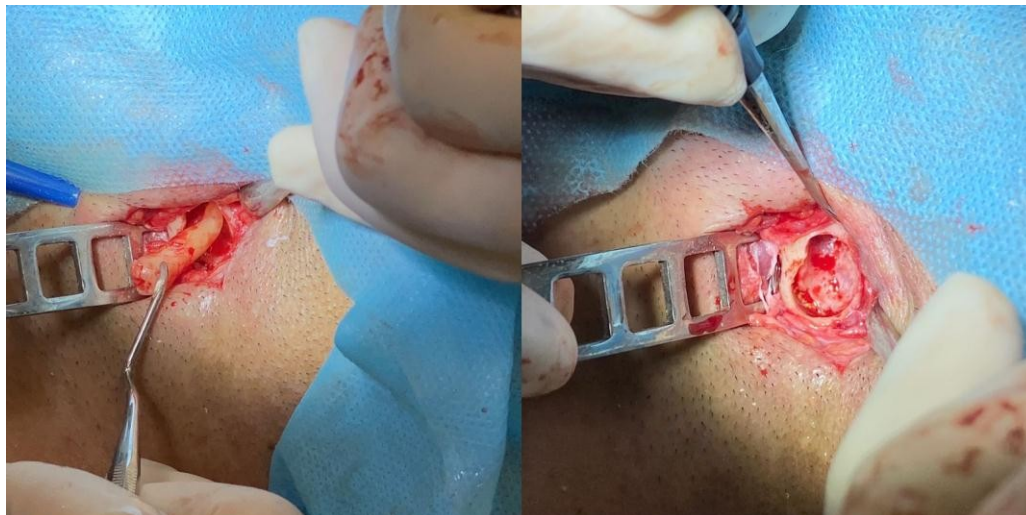Figura 6: Dissecação até o perióstio; Osteotomia com broca esférica nº 6



Fonte: Os autores.

Realizou-se a extração do dente 35, a partir de luxação com alavanca Seldin reta e angulada, com movimentos de cunha e rotação, exérese do elemento inteiro (não foi necessário realizar odontosecção), curetagem da região para que não haja espícula óssea e tenha uma inflamação tecidual e irrigação abundante com solução salina estéril para lavagem (figura 7).

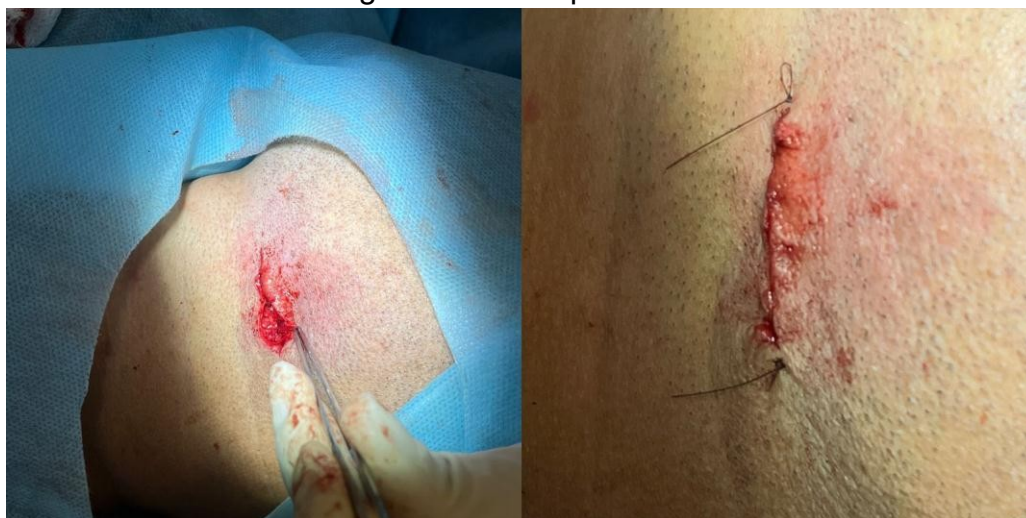Figura 7: Luxação com alavanca angulada; Curetagem.



Fonte: Os autores.

A sutura foi feita por planos com vicril 4-0 em pontos simples internos. Os músculos masseter e pterigoide medial foram suturados juntos com as suturas reabsorvíveis. A sutura externa foi feita com nylon 5-0, com ponto intradérmico para melhor cicatrização e estética (figura 8).

Figura 8: Sutura por Planos.

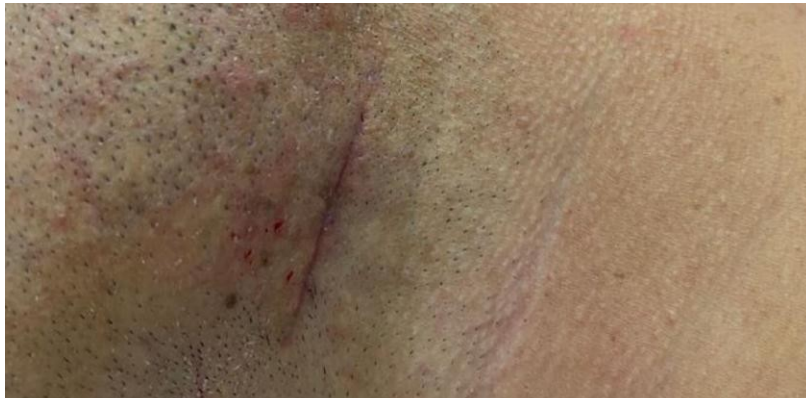

Fonte: Os autores.

O paciente foi orientado sobre os cuidados pós-operatórios. Foi prescrito no pós-operatório imediato anti-inflamatório (Deocil SL 10mg sublingual), antibiótico (amoxicilina 500mg de 8 em 8 horas durante 07 dias), anti-inflamatório (nimesulida 100mg de 12 em 12 horas durante 03 dias e dexametasona 4mg após cirurgia) e analgésico (dipirona 500mg de 6 em 6 horas por 02 dias). Após sete dias, foi

realizada a retirada de pontos extraoral, sem queixas de desconforto, sem edema e parestesia. O tecido extraoral onde foi realizada a incisão, apresentava uma excelente condição cicatricial, sem sinal de inflamação ou infecção (figura 9).

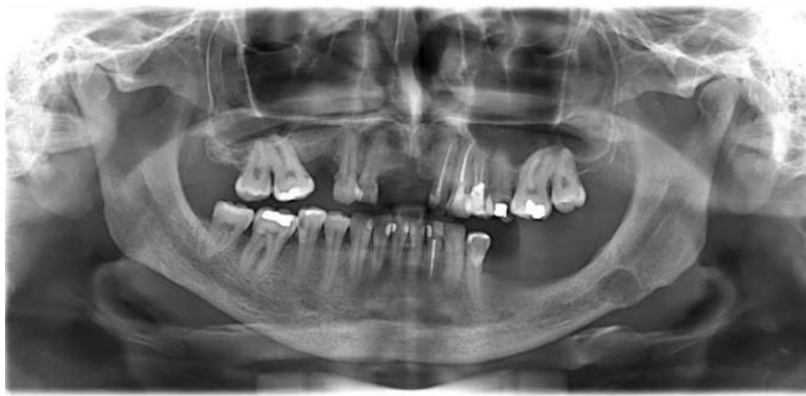Figura 9 – aspecto clínico do local cirúrgico.



Fonte: Os autores.

Após 3 meses, foi solicitada uma panorâmica final. Não foi relatado parestesia, sem alteração no local cirúrgico e uma boa cicatrização óssea e tecidual. (figura 10).

Figura 10: Radiografia panorâmica final.



Fonte: Os autores.

4. Discussão

Neville, et al.¹⁰ E Petterson, et al.¹¹ abordam que os dentes ectópicos, dependendo da região onde se encontram, podem gerar um cisto. Tais autores concordam também que geralmente não apresenta dor ou desconforto durante o exame clínico e são identificados através da panorâmica ou até mesmo radiografias periapicais, de acordo com a região.

Primo, et al.¹² e Gutiérrez⁷ afirmam que o diagnóstico para casos de dentes inclusos e/ou ectópicos depende muito de uma boa anamnese e pedidos de imagem para complementação, por exemplo radiografia panorâmica e tomografia computadorizada.

Silva, et al.¹³ falam sobre a possibilidade de ocorrência de rinite no caso de um dente ectópico sintomático em cavidade nasal. Já Souto, et al.³ relatam a possibilidade de um dente ectópico ser assintomático.

Quanto ao tratamento, Procacci, et al¹⁷ e Osawa¹⁸ falam sobre a possibilidade de execução da técnica cirúrgica extraoral, além da intraoral.

Ellis, defende que o acesso em Risdon é realizado entre 1 ou 2 cm abaixo da base da mandíbula, utilizando uma lâmina 15c para a incisão. Com a tesoura realizamos divulsão dos planos, observamos algumas estruturas nobres como a artéria facial. Preservamos essa estrutura e seguimos o divulsionamento, realizamos o descolamento com molt ou cureta de molt, até termos a visualização do osso. Neste caso, a melhor opção foi extraoral por estar na base da mandíbula, para evitar um grande desgaste ósseo intrabucal. Não é necessário, mas em alguns casos realizamos o uso de Stikbone, que é o enxerto ósseo com A-PRF, tendo então uma cicatrização e um crescimento ósseo que varia entre 6 a 9 meses. Não foi utilizado Stikbone neste caso.¹⁶

5. Considerações Finais

Diante do exposto no estudo, percebe-se que dentes ectópicos são dentes que nascem em um lugar diferente do comum, por isso precisam de atenção. Ao relatar um caso de dente ectópico e incluso, percebe-se que a indicação cirúrgica é a mais correta devido às intercorrências que um dente assim pode causar no paciente além do tracionamento poder não ser eficaz. Se não tratado adequadamente, pode correr o risco de fratura mandibular ou a possibilidade de associação com patologia local, como por exemplo lesões císticas, sendo dentígeros ou amesoblastoma os mais comuns, causando complicações posteriores. Faz-se necessário, portanto, o planejamento individualizado para cada caso e o cirurgião-dentista deve estar ciente dos riscos e complicações de cada escolha.

Para realizar a cirurgia, é necessário um diagnóstico bem minucioso e preciso sobre dentes inclusos na mandíbula. São necessários exames radiográficos e, em casos mais específicos, também laboratoriais para realizar a conduta indicada.

Portanto, o conhecimento a respeito dos aspectos clínicos, radiográficos, conduta e tratamento de escolha para dentes inclusos ectópicos, é de extrema importância para o CD. Como também, seus riscos e complicações e condutas necessárias para cada um destes. Por conseguinte, é de competência da equipe odontológica tratá-la com atenção e humanidade

Referências

1. Gutiérrez-Marín, Natalia. Tratamento corretivo de erupção ectópica de primeiros molares permanentes: Relato de casos. *Odovos* [Internet]. 2021 agosto [citado 2023 maio 30]; 23(2): 19-26. Disponível em: http://www.scielo.sa.cr/scielo.php?script=sci_arttext&pid=S2215-34112021000200019&lng=en. <http://dx.doi.org/10.15517/ijds.2020.40778>.
2. Torres Lagares Daniel, Flores Ruiz Rafael, Infante Cossío Pedro, García Calderón Manuel, Gutiérrez Pérez José Luis. Transmigración del canino inferior incluido: Presentación de un caso y revisión de la literatura. *Med. oral patol. oral cir.bucal (Internet)* [Internet]. 2006 Abr [citado 2023 Mayo 31]; 11(2): 171-174. Disponible en: http://scielo.isciii.es/scielo.php?script=sci_arttext&pid=S1698-69462006000200016&lng=es.
3. Souto LAP, Santos MD, Rodrigues CM de C, Silva CJ, Rocha FS, Silva MCP da. Extra-buccal surgical access for canine removal included in mandibular symphysis: case report. *RGO, Rev Gaúch Odontol* [Internet]. 2020;68:e20200053. Available from: <https://doi.org/10.1590/1981-863720200005320190031>
4. Siles ERA, Fernandes FS, Brito RS, Pinchemel ENB Erupção Dentária Ectópica e o Impacto sobre a Cavidade Oral: Revisão de Literatura. *Revista multidisciplinar e de Psicologia (internet)*. 2020 DOI: 10.14295/online.v14i50.2531
5. Vij R, Goel M, Batra P, Vij H, Sonar S. Heterotopic Tooth: An Exceptional Entity. *J Clin Diagn Res*. 2015 Oct;9(10):ZJ06. doi: 10.7860/JCDR/2015/14586.6612. Epub 2015 Oct 1. PMID: 26557638; PMCID: PMC4625357.
6. Ishii JTR, Batista JD, Gondo RM, Melo PEC de, Silva CM, Rocha FS. Terceiro Molar Ectópico em Incisura Mandibular. *Medicina (Ribeirão Preto)* [Internet]. 5 de julho de 2022 [citado 30 de maio de 2023];55(2):e-188343. Disponível em: <https://www.revistas.usp.br/rmrp/article/view/188343>
7. Gutiérrez MN. Tratamento corretivo de erupção ectópica de primeiros molares permanentes: Relato de casos. *Odovos* [Internet]. 2021 agosto [citado 2023 maio 30]; 23(2): 19-26. Disponível em: http://www.scielo.sa.cr/scielo.php?script=sci_arttext&pid=S2215-34112021000200019&lng=en. <http://dx.doi.org/10.15517/ijds.2020.40778>.
8. CONDUTA CLÍNICA PARA DENTES INCLUSOS EM PACIENTES ASSINTOMÁTICOS: uma revisão de literatura. Jennifer Kivya Pereira da Silva1 Felipe Rodrigues de Almeida Elaine Judite de Amorim Carvalho *Revista Científica da FASETE* 2018
9. Oliveira, NFC, Fulgêncio MST, Castro JJ, Menezes, JW. ECTOPIA DENTÁRIA INTRANASAL. Ano: 1984 Vol. 50 Ed. 4 - Outubro - Dezembro - (5º) Seção: Relato de Casos
10. Brad, Neville, *Patologia oral & maxilofacial...* [et. al.]; [tradução Renata Tucci, Mônica Israel]. - 4 .ed p.632 – Rio de Janeiro:Elsevier, 2016.
11. Peterson, *Princípios de cirurgia bucomaxilofacial de Peterson / Michael Miloro...* [et al.]; tradução Ana Júlia Perroti-Garcia, Maria Cristina Motta

Schimmelpfeng, Patrícia Nunes Resende Cavallaro.- [3.ed.] p.511 –[Reimpr.]- São Paulo :Santos,2020.

12. Primo BT, Stringhini DJ, Kluppel LE, da Costa DJ, Rebellato NLB, de Moraes RS. Remoção tardia de terceiro molar superior deslocado para a fossa infratemporal. *Rev Esp Cir Oral Maxilofac.* 2014;36(2):78–81 Universidade Federal do Paraná, Curitiba, PR, Brasil
13. Silva LMC, Miranda SL, Moreno R, Abrahão M, da Luz BHA. Utilização do endoscópio para remoção de dente ectópico na cavidade nasal: relato de caso Endoscopically assisted removal of ectopic tooth in the nasal cavity: case report
14. Souza T, Felix M, Dobranszki A. Tracionamento de canino maxilar ectópico com mini-implante e técnica aberta: Relato de caso clínico. *R Odontol Planal Cent.* 2018 Jun-Dez
15. Filho J, França S, Araújo L, Pereira J, Belchior I, Sampieri M. Intervenção cirúrgica de um canino incluído em sínfise mandibular: relato de caso. *RFO [Internet].* 18dez.2018 [citado 30maio2023];23(3):329-32. Available from: <http://seer.upf.br/index.php/rfo/article/view/8613>
16. ABORDAGENS CIRURGICAS PARA O ESQUELETO FACIAL. Autor: EDWARD ELLIS III MICHAEL F ZIDE. Editora: DI LIVROS EDITORA LTDA. Especialidade: CIRURGIA PLÁSTICA ISBN: 8580531861. ISBN13: 9788580531862. Páginas: 0266. Publicação: 2019. Edição: 3 °
17. Procacci P, Albanese M, Sancassani G, Turra M, Morandini B, Bertossi D. Ectopic mandibular third molar: report of two cases by intraoral and extraoral access. *Minerva Stomatol.* 2011 Jul-Aug;60(7-8):383-90. English, Italian. PMID: 21709653.
18. Osawa HK, Takahashi A, Zardo M, Gonçalves RCG, Felipini RC, Martins LC, Cisto dentífero associado a terceiro molar inferior. Acesso extra-bucal; Faculdade de Odontologia de Araçatuba, 2008
19. Santos GL, Mandarinino S. COMPLICAÇÕES PÓS-OPERATÓRIAS DE CIRURGIA DE TERCEIROS MOLARES. *CADERNOS DE ODONTOLOGIA DO UNIFESO* v. 4, n.1, (2022), | ISSN 2674-8223
20. Rodrigues JPP, Carvalho LRR, Cravinhos JCP, et al. Tratamento cirúrgico de canino incluído na base da mandíbula: relato de caso. *Research, Society and Development*, v. 9, n. 8, e323985176, 2020 (CC BY 4.0) | ISSN 2525-3409 | DOI: <http://dx.doi.org/10.33448/rsd-v9i8.5176>