



## Carcinoma ameloblástico: relato de caso e revisão da literatura



### Ameloblastic carcinoma: case report and review of the literature

Recebido: 22/05/2022 | Aceito: 08/10/2022 | Publicado: 11/10/2022



#### Cláudio Maranhão Pereira

 <https://orcid.org/0000-0001-5511-0387>  
 <http://lattes.cnpq.br/4975282873806771>  
Centro Universitário ICESP, DF, Brasil  
E-mail: [claudiomaranhao@hotmail.com](mailto:claudiomaranhao@hotmail.com)



#### Olegário Antônio Teixeira Neto

 <https://orcid.org/0000-0002-0157-7106>  
 <http://lattes.cnpq.br/1112786258049428>  
Universidade Paulista, GO, Brasil  
E-mail: [olegario.neto@docenteunip.br](mailto:olegario.neto@docenteunip.br)



#### Leonardo Araújo de Andrade

 <https://orcid.org/0000-0002-4363-5044>  
 <http://lattes.cnpq.br/1703923648295799>  
Universidade do Vale do Rio dos Sinos, UNISINOS, Brasil  
E-mail: [leonardo.andrade@docenteunip.br](mailto:leonardo.andrade@docenteunip.br)

#### Geisa Badauy Lauria Silva

 <https://orcid.org/0000-0002-3986-2113>  
 <http://lattes.cnpq.br/0494060316172926>  
Universidade Paulista, UNIP, Brasil  
E-mail: [geisabadauy@gmail.com](mailto:geisabadauy@gmail.com)

#### Tessa de Lucena Botelho

 <https://orcid.org/0000-0003-0200-5908>  
 <http://lattes.cnpq.br/6851882988869170>  
Faculdades Alfredo Nasser, UNIFAN, Brasil  
E-mail: [tessabotelhol@gmail.com](mailto:tessabotelhol@gmail.com)

### Resumo

O Carcinoma Ameloblástico é uma neoplasia odontogênica epitelial maligna extremamente rara que pode surgir espontaneamente ou por meio de uma lesão odontogênica pré-existente. A idade de acometimento varia de 7 e 91 anos, sendo o gênero masculino mais afetado e a mandíbula o local mais frequente. Pode apresentar-se também como uma lesão cística ou como uma grande massa de tecido com ulceração, significativa reabsorção óssea e mobilidade dentária. Clinicamente pode estar associado a expansão da mandíbula com crescimento rápido e frequentemente provoca dor. Há diferenças de opiniões em relação ao tratamento deste câncer, no entanto, excisão cirúrgica local ampla e dissecação cervical dos linfonodos seguida ou não de radioterapia são os tratamentos mais sugeridos. O objetivo deste trabalho é relatar um caso clínico de um paciente do gênero masculino, 14 anos de idade, portador de carcinoma ameloblástico em mandíbula. O paciente foi submetido a hemimandibulectomia, sem necessidade de radioterapia e, após três anos de acompanhamento, o paciente apresenta-se sem

sinais de recorrência local e com restabelecimento de suas funções estomatognáticas.

**Palavras-chave:** Ameloblastoma. Tumor odontogênico. Mandíbula

### **Abstract**

*Ameloblastic Carcinoma is an extremely rare malignant epithelial odontogenic neoplasm that can arise spontaneously or through a pre-existing odontogenic lesion. The age of involvement varies from 7 to 91 years, being the male gender the most affected and the mandible the most frequent site. It can also present as a cystic lesion or as a large mass of tissue with ulceration, significant bone resorption and tooth mobility. Clinically, it may be associated with rapidly growing jaw expansion and often causes pain. There are differences of opinion regarding the treatment of this cancer, however, wide local surgical excision and cervical lymph node dissection followed or not by radiotherapy are the most suggested treatments. The objective of this work is to report a clinical case of a male patient, 14 years old, with ameloblastic carcinoma in the mandible. The patient underwent hemimandibulectomy, without the need for radiotherapy and, after three years of follow-up, the patient has no signs of local recurrence and has reestablished his stomatognathic functions.*

**Keywords:** Ameloblastoma. Odontogenic tumor. Jaw

### **Introdução**

Os tumores odontogênicos são neoplasias raras que surgem a partir da estrutura dental e pode mimetizar várias fases da formação do dente (BARNES, 1985). Um dos tumores mais comum é o ameloblastoma, que surge a partir do componente epitelial embrionário do dente, sendo que 80% destes surgem na mandíbula (GNEPP, 1988).

Embora o ameloblastoma típico seja um tumor histologicamente benigno e de crescimento lento, este tem capacidade de causar destruição local e até mesmo a morte por invasão de estruturas vitais (KYRIAZIS, KARKAZIS, KYRIAZIS, 1955; SHARP, BULLOCK, BINKLEY, 1955; TSAKNIS, NELSON, 1980). Variantes raras de ameloblastoma incluem ameloblastoma maligno e carcinoma ameloblástico. O sistema de classificação da Organização Mundial de Saúde define ameloblastoma maligno como um ameloblastoma que desenvolveu metástase, mas exibe características morfológicas bem diferenciadas de um típico ameloblastoma, tanto nos sítios primários quanto metastático (PINBORG, KRAMER, TORLONI, 1972). Em comparação, o carcinoma ameloblástico é a designação patológica descrevendo um ameloblastoma com áreas de óbvia malignidade histológica. A etiologia destas lesões é incerta. Há a hipótese de que os carcinomas ameloblásticos surgem a partir de ameloblastomas que desdiferenciam durante o curso da doença, geralmente derivado de recorrências associado a vários procedimentos cirúrgicos ou radioterapia (SLOOTWEG, MULLER, 1984).

Apenas em 1982, Elzay sugeriu que a Organização Mundial de Saúde (OMS) que a classificação de carcinoma odontogênico (1972) fosse modificada para distinguir o carcinoma ameloblástico do ameloblastoma maligno (ELZAY, 1982). Em 1984, Sloomweg e Muller sugeriram uma ligeira modificação da classificação de Elzay em respeito da origem do tumor. Após anos de discussão, a última atualização da classificação da OMS dos tumores odontogênicos foi definida e publicada em 2005 com a distinção destas duas entidades clínicas.

Em contraste com o ameloblastoma, o carcinoma ameloblástico apresenta características clínicas mais agressivas, tais como crescimento rápido, perfuração do córtex e inchaço doloroso (AKRISH, BUCHNER ET ALL, 2007). O carcinoma ameloblástico ocorre na faixa etária que abrange os 7 a 91 anos. Há predileção pelo sexo masculino, com proporção de 2:1 (M:F), sendo a região posterior de mandíbula o local mais acometido. Na literatura científica especializada, entre 1984-2012, foram relatados apenas 92 casos em todo mundo. Na maioria dos casos, os achados radiológicos mostraram definida radiolucidez característico de sua capacidade osteolítica. No entanto, radiopacidade focal pode ser detectada em lesões radiolúcidas (CORION, GOLDBLATT E AT ALL, 1987; NAIK, KALE, 2007). O carcinoma ameloblástico tem predisposição para disseminar-se para linfonodos cervicais e para o pulmão. Em casos raros, cérebro ou metástases ósseas múltiplas tem sido reportado (DATTA. et. al, 2003; GOLDENBERG, SCIUBBA, KOCH, 2004). O prognóstico do paciente é de difícil atribuição, devido à raridade da patologia e pela qualidade das informações documentadas. A excisão cirúrgica local é o tratamento de escolha seguido ou não de radioterapia ou quimioterapia.

A despeito da raridade desta lesão e de seu prognóstico ruim, temos como objetivo relatar um caso clínico de um paciente do gênero masculino, 14 anos de idade, portador de carcinoma ameloblástico em mandíbula, assim como discutir suas principais características clínicas, enfatizando a dificuldade do estabelecimento do diagnóstico desta patologia.

### **Relato de caso**

Paciente L.N.N.S., gênero masculino, 14 anos de idade, chegou ao Serviço de Diagnóstico Bucal, em abril de 2013, para avaliação de lesão em mandíbula, com queixa principal de “caroço no rosto”. Durante anamnese, paciente relatou aumento de volume na face do lado direito, com início em dezembro de 2012. Relatou também sangramento na região do dente 47 no dia da consulta e dificuldade de abertura bucal.

Durante o exame físico geral constatou-se que o paciente normocorado, sem sintomas de alterações sistêmicas e linfonodos não palpáveis. Em face notou-se acentuada assimetria fácil no lado direito e foi constatadas dificuldade e limitação de abertura bucal (Figura 1). Apresentava sintomatologia dolorosa ao toque ou sobre pressão. Em exame intrabucal foi possível constatar uma única lesão ulcerada na região de mandíbula do lado direito (corpo e ramo), de cor avermelhada a rósea, com consistência óssea, de superfície normal e limites nítidos. Radiograficamente, foi possível observar uma lesão radiolúcida, unilocular na região do dente 47, com envolvimento do elemento dentário. A lesão apresentava limites imprecisos e uma expansão da cortical vestibular (Figura 2).

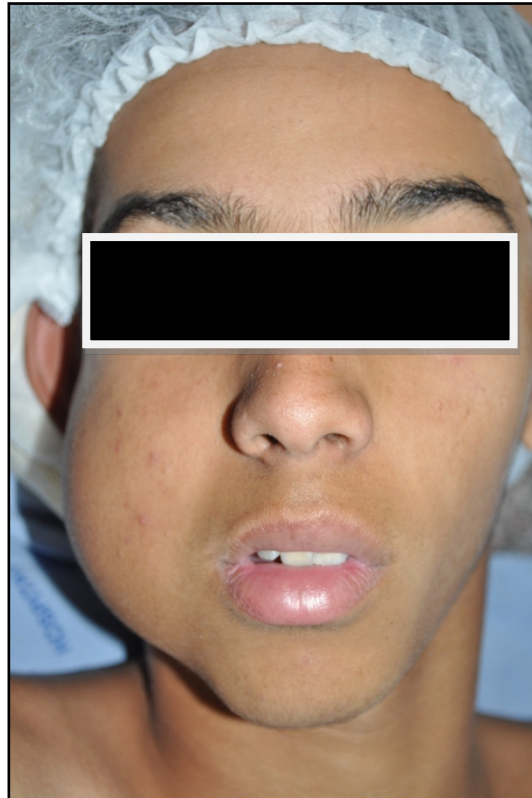

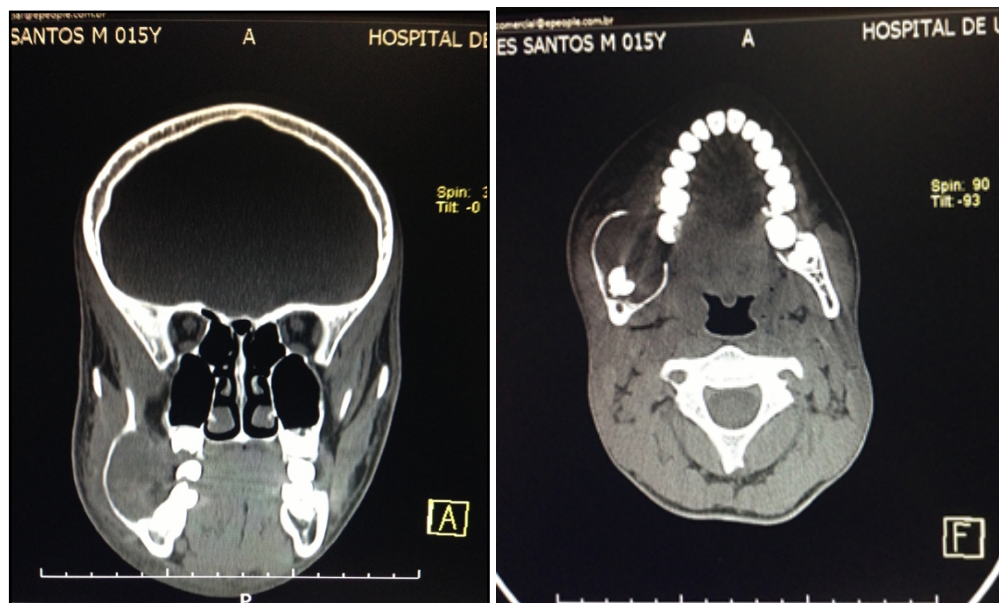
Figura 1. Vista frontal do paciente. Nota-se assimetria facial exuberante.

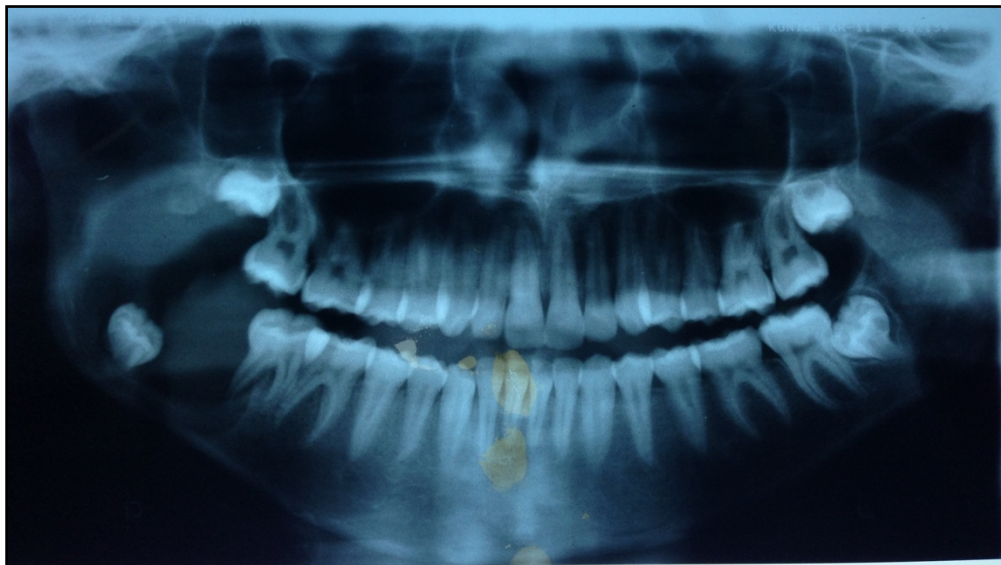

Figura 2- Radiografia panorâmica mostrando o aspecto radiográfico da lesão.  
Observa-se lesão radiolúcida

Após exame clínico e radiográfico postulou-se como prováveis hipóteses diagnósticas o ameloblastoma e o tumor queratocístico odontogênico. A lesão foi submetida a punção com resposta negativa. Optou-se pela realização de biópsia incisional em região de corpo e ramo da mandíbula e, com fins de planejamento terapêutico, foi solicitada uma tomografia computadorizada (TC). A tomografia computadorizada indicou uma lesão lítica, insulflativa no ângulo da mandíbula à

direita com adelgaçamento da cortical, sem sinais de ruptura e conteúdo de densidade de partes moles (Figuras 3 e 4).



Figuras 3 e 4. TC de face. Nota-se lesão lítica, insulflativa no ângulo da mandíbula direita com adelgaçamento da cortical, sem sinais de ruptura.

Na análise microscópica foram revelados ilhotas e cordões de células tumorais basofílicas hipercoreadas semelhantes à pré-ameloblastoma, mas ausentes de polarização nuclear invertida, com hiper cromatismo, pleomorfismo e mitose atípicas ocasionais em meio a um estroma de tecido conjuntivo denso. Áreas eventuais de necrose foram observadas, além da perda estrutural do aspecto de retículo estrelado do órgão do esmalte. Notou-se ainda múltiplas células mucosas e intermediárias e poucas áreas císticas (Figura 5). A peça foi submetida a análise imuno-histoquímico onde observou-se positividade para os anticorpos Citoqueratina de alto Peso Molecular (34BE12), P63 (7-JUL), Pan-citoqueratina (AE1/AE3), positividade em 10% das células para anticorpo Antígeno Ki-67 (kiS5), positividade em ocasionais células para o anticorpo Proteína p-53 (DO-7) e negatividade para os anticorpos Citoqueratina 7 (LP5K), Citoqueratina de baixo peso molecular (35BEH11), c-kit/CD-117 (policlonal) e Citoqueratina 20 (KS 20.8), definindo-se o diagnóstico de Carcinoma Ameloblástico.

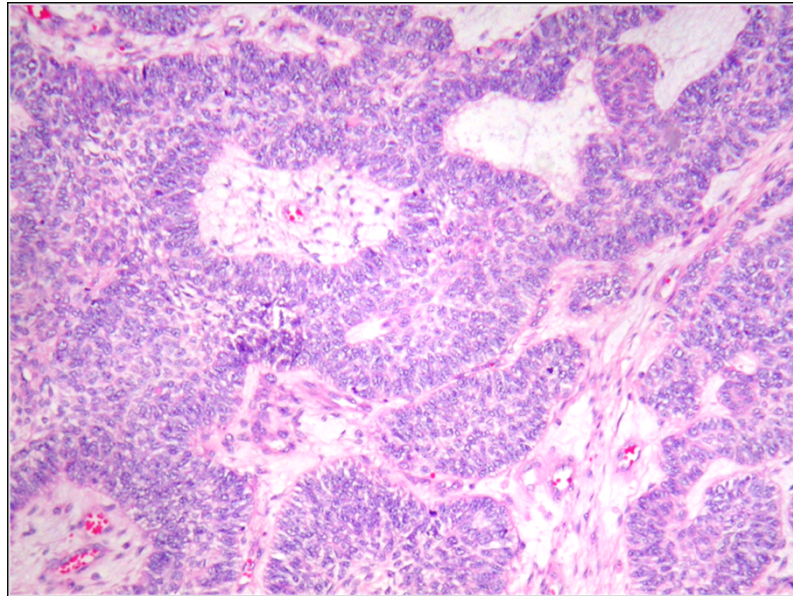


Figura 5. Aspecto microscópico da lesão

O paciente foi encaminhado ao setor de Oncologia Pediátrica de um Hospital especializado para avaliação e conduta. Enquanto o paciente aguardava ser convocado pelo Hospital para iniciar seu tratamento, cerca de um mês após a realização da biópsia, o paciente retornou ao hospital com queixa de dor, falta de apetite e perda de peso e em decorrência deste quadro clínico o paciente foi internado para fazer analgesia interna e investigação diagnóstica. No segundo dia de internação, o paciente apresentou quadro alérgico no local da lesão, manteve quadro de hiporexia, sem a presença de febre. Foi feita uma reposição venosa de eletrólitos, administrado fluconazol, cefalotina, nistatina e higiene oral com água bicarbonada. Foi realizado exames de sangue e radiografias do tórax que apresentaram-se normais, sem alterações dignas de nota. Paciente teve alta no dia 14-05-2013 fazendo uso de fluconazol 150 mg e cefalexina por dois dias.

Cerca de dois meses o paciente foi submetido a hemimandibulectomia direita com reconstrução microcirúrgica e enxerto de fíbula (pele, osso e músculo) e traqueostomia (Figura 6). O tratamento empregado no paciente foi apenas cirúrgico, sem administração de quimioterapia ou radioterapia. O paciente continua em acompanhamento médico e odontológico e, após três anos, o mesmo encontra-se sem sinais de recorrência e com o reestabelecimento das funções estomatognáticas (Figuras 7 e 8).

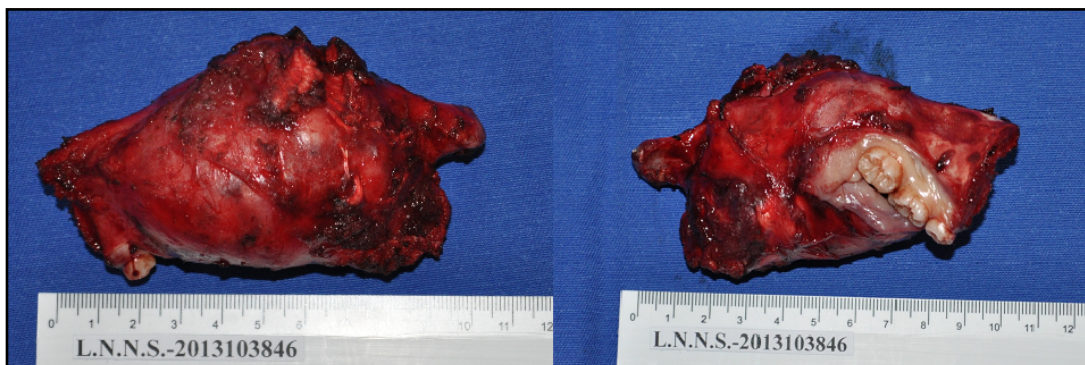

Figura 6. Aspecto macroscópico do tumor e de parte mandíbula removida.

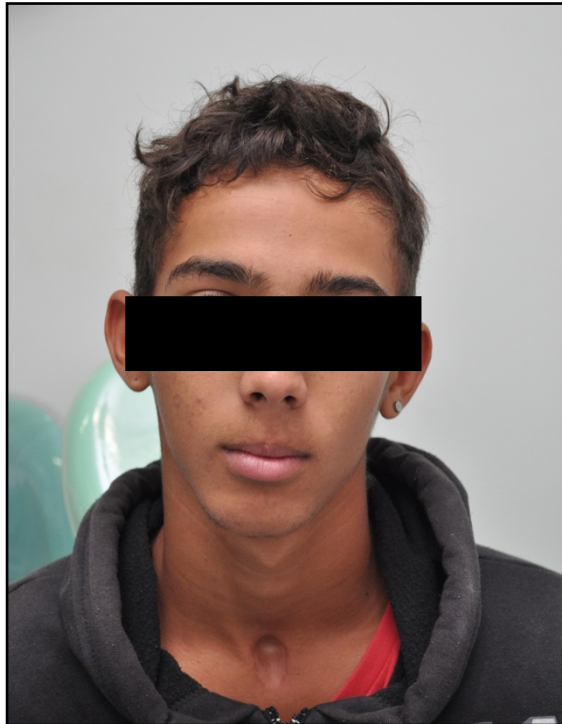

Figura 7 – Vista frontal do paciente após o tratamento com acompanhamento de 12 meses.

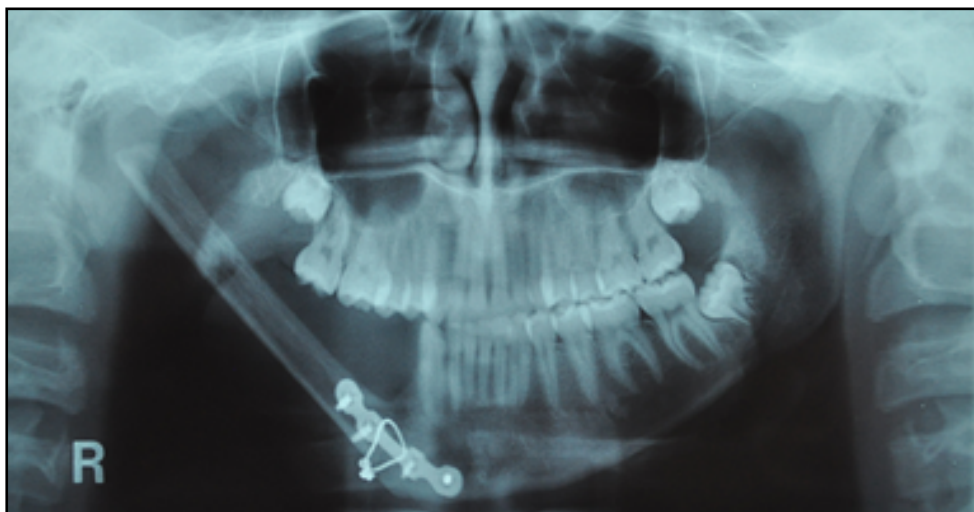

Figura 8- Aspecto radiográfico da reconstrução mandibular do paciente

### Discussão

O termo Carcinoma ameloblástico está reservado para um ameloblastoma com uma aparência morfológica maligna, independentemente da presença de metástases. Carcinomas ameloblásticos são neoplasias odontogênicas epiteliais malignas extremamente raras e podem surgir *de novo* ou a partir de uma lesão odontogênica preexistente (BARNERS L, et al, 2005).

O carcinoma ameloblástico ocorre preferencialmente em pacientes do gênero masculino, na faixa etária de 30 à 50 anos e em mandíbula. Apesar do caso relatado ter ocorrido em um paciente do gênero masculino e em região de mandíbula, a idade do paciente não apresenta-se na faixa etária de maior acometimento destes tumores.

Clinicamente o CA está associado a dor, expansão óssea de rápido crescimento e frequentemente perfuração do córtex. Em alguns casos tem-se observado metástase principalmente para o pulmão ou linfonodos regionais. O tratamento mais comum e indicado é a excisão cirúrgica de toda a lesão. Alguns autores relatam a necessidade de associação com radioterapia e/ quimioterapia. A terapêutica proposta ao paciente relatado foi a hemimandibulectomia direita com reconstrução microcirúrgica e enxerto de fíbula, sem necessidade com associação a quimioterapia ou radioterapia.

Histologicamente, o carcinoma ameloblástico mostra características de ameloblastoma com citologia pleomórfica, alto índice mitótico, polarização reversa, periférica paliçada e necrose, neural e vascular. Inúmeras patologias benignas (ameloblastoma acantomatoso, tumor odontogênico escamosos e queratoameloblastoma) e malignas de origem epitelial odontogênica (carcinoma de células escamosas primário de revestimento de um cisto odontogênico), epitelial glandular (adenocarcinoma pseudoadamantine, carcinoma ductal, carcinoma mucoepidermíode de alto grau) e de epitélio de revestimento (carcinoma epidermóide intra-alveolar primária e carcinoma metastático em ossos gnáticos primário de mama e do trato gastrointestinal). (SHEAR, 1969; GARDNER, AF., 1969; PINDBORG, 1970). A raridade do diagnóstico e a grande variedade de patologias que podem mimetiza-lo microscopicamente dificultam em sobremaneira o diagnóstico final desta entidade. Para estabelecer o diagnóstico definitivo com segurança é necessária a associação das características histoquímicas e imuno-histoquímicas deste tumor, assim como a exclusão destas características de entidades consideradas possíveis diagnósticos diferenciais. No caso descrito para estabelecer o diagnóstico definitivo foi realizado uma pesquisa imuno-histoquímica a qual possibilitou a exclusão de possíveis patologias e a definição do correto diagnóstico.

A despeito da raridade e dificuldade deste diagnóstico é de suma importância que o cirurgião-dentista, em especial o patologista e o cirurgião bucomaxilofacial, conheça esta entidade. Apenas desta forma conseguiremos evitar diagnósticos equivocados e conseqüentemente o estabelecimento de terapêuticas inadequadas nestes pacientes.

## Referências

1. Akrish S, Buchner A, Shoshani Y, Vered M, Dayan D. Ameloblastic carcinoma: report of a new case, literature review, and comparison to ameloblastoma. *J Oral Maxillofac Surg* 2007; 65:777-83.
2. Angiero F, Borloni R, Macchi M, Stefani M, Ameloblastic carcinoma of the maxillary sinus, *Anticancer Res*, 2008, 28(6B):3847–3854.
3. Barnes L. *Surgical Pathology of the Head and Neck*. New York, NY, Marcel Dekker, 1985, pp 1331-1343.
4. Barnes L, Eveson J, Reichat P, et al: *World Health Organization Classification of Tumours; Pathology and Genetics of Head and Neck Tumours*. Lyon, IARC, 2005, pp 286-291.



5. Carr RF, Halperin V. Malignant ameloblastomas from 1953 to 1966. Review of the literature and report of a case. *Oral Surg Oral Med Oral Pathol* 1968; 26(4):514–22.
6. Chen WL, Li J, Yang ZH, Wang JG, Zhang B. Recurrent ameloblastoma of the anterior skull base: Three cases treated by radical resections. *J Craniomaxillofac Surg*. 2006; 34: 412-14.
7. Cizmecý O, Aslan A, Onel D, Demiryont M. Ameloblastic carcinoma ex ameloblastoma of the mandible: Case report. *Otolaryngol Head Neck Surg*. 2004;130:633–4.
8. Corio RL, Goldblatt LI, Edwards PA, Hartman KS. Ameloblastic carcinoma: a clinicopathologic study and assessment of eight cases. *Oral Surg Oral Med Oral Pathol Oral Radiol Endod* 1987;64:570-6.
9. Datta R, Winston JS, Diaz-Reyes G, Loree TR, Myers L, Kuriakose MA, et al. Ameloblastic carcinoma: report of an aggressive case with multiple bony metastases. *Am J Otolaryngol* 2003;24:64-9.
10. Elzay RP. Primary intraosseous carcinoma of the jaws. Review and update of odontogenic carcinomas. *Oral Surg Oral Med Oral Pathol* 1982;54(3):299–303.
11. Eversole LR. Malignant epithelial odontogenic tumors. *Semin Diagn Pathol*. 1999;16:317–24.
12. Gardner AF. The odontogenic cyst as a potential carcinoma: A clinicopathologic appraisal. *J Am Dent Assoc*. 1969;78:746–55.
13. Gardner DG. Some current concepts on the pathology of ameloblastomas. *Oral Surg Oral Med Oral Pathol Oral Radiol Endod*. 1996;82:660–9.
14. Gnepp DR: Contemporary Issues in Surgical Pathology: Pathology of the Head and Neck. New York, NY, Churchill Livingstone, 1988, pp 403-416.
15. Goldenberg D, Sciubba J, Koch W, Tufano RP. Malignant odontogenic tumors: a 22-year experience. *Laryngoscope* 2004;114: 1770-4
16. Hall JM, Weathers DR, Unni KK. Ameloblastic carcinoma: An analysis of 14 cases. *Oral Surg Oral Med Oral Pathol Oral Radiol Endod*. 2007;103:799–807.
17. Herceg SJ, Harding RL. Malignant ameloblastoma with pulmonary metastases. Report of a case and review of the literature. *Plast Reconstr Surg* 1972; 49(4):456–60.
18. Infante-Cossio P, Hernandez-Guisado JM, Fernandez-Machin P, Garcia-Perla A, Rollon-Mayordomo A, Gutierrez-Perez JL. Ameloblastic carcinoma of the maxilla: A report of 3 cases. *J Craniomaxillofac Surg*. 1998;26:159–62.
19. Kyriazis AP, Karkazis GC, Kyriazis AA: Maxillary ameloblastoma with intracerebral extension. *J Oral Surg* 32:582-587, 1971.

20. Lau SK, Tideman H, Wu PC. Ameloblastic carcinoma of the jaws. A report of two cases. *Oral Surg Oral Med Oral Pathol Oral Radiol Endod* 1998; 85(1):78–81.
21. Nagai N, Takeshita N, Nagatsuka H, Inoue M, Nishijima K, Nojima T, and others. Ameloblastic carcinoma: case report and review. *J Oral Pathol Med* 1991; 20(9):460–3.
22. Naik V, Kale AD. Ameloblastic carcinoma: a case report. *Quintessence Int* 2007;38:873-9.
23. Ozlugedik S, Ozcan M, Basturk O, Deren O, Kaptanoglu E, Adanali G, et al. Ameloblastic carcinoma arising from anterior skull base. *Skull Base*. 2005;15:269–72.
24. Peter AR, Philipsen HA. *Odontogenic tumors and allied lesions*, 1st Ed, London: Quintessence, 2004: 43-58.
25. Pinborg JJ, Kramer IRH, Torloni H: *Histologic Typing of Odontogenic Tumours, Jaw Cysts and Allied Lesions*. Geneva, World Health Organization, 1972.
26. Pinborg JJ, Kramer IR, Torloni H, editors. *Histological typing of odontogenic tumours, jaw cysts, and allied lesions. International Histological Classification of Tumours*. World Health Organization (book 5). Geneva; 1971. p. 24–28.
27. Pinborg JJ. Copenhagen: Munksgaard; 1970. *Pathology of the Dental Hard Tissues*; pp. 371–7.
28. Pullon PA, Shafer WG, Elzay RP, Kerr DA, Corio RL. Squamous odontogenic tumor. Report of six cases of a previously undescribed lesion. *Oral Surg Oral Med Oral Pathol*. 1975;40:616–30.
29. Ram H, Mohammad S, Husain N, Gupta P N (2011) Ameloblastic Carcinome . *J. Maxillofac. Oral Surg* 9(4):415–419.
30. Regezi JA, Kerr DA, Courtney RM. Odontogenic tumors: analysis of 706 cases. *J Oral Surg* 1978; 36(10):771–8.
31. Reichart PA, Philipsen HP, Sonner S. Ameloblastoma: Biological profile of 3677 cases. *Eur J Cancer B Oral Oncol*. 1995;31B:86–99.
32. Sharp GS, Bullock WK, Binkley FC. Ameloblastoma of the jaws. *Oral Surg* 8:1013-1025, 1955.
33. Slootweg PJ, Muller H: Malignant ameloblastoma or ameloblastic carcinoma. *Oral Surg* 57:168-176, 1984
34. Shear M. Primary intra-alveolar epidermoid carcinoma of the jaw. *J Pathol*. 1969;97:645–51.

35. Simko EJ, Brannon RB, Eibling DE. Ameloblastic carcinoma of the mandible. *Head Neck*. 1998;20:654–9.
36. Torres-Lagares D, Infante-Cossío P, Hernández-Guisado JM, Gutiérrez-Pérez JL. Mandibular ameloblastoma. A review of the literature and presentation of six cases. *Med Oral Patol Oral Cir Bucal*. 2005; 10: 231-38.
37. Tsaknis PJ, Nelson JF: The maxillary ameloblastoma: an analysis of 24 cases. *J Oral Surg* 38:336-342, 1980.
38. Vohra FA, Hussain M, Mudassir MS. Ameloblastomas and their management: A review *Journal of Surgery Pakistan*. 2009; 14(3): 136-42.
39. White SC, Pharoah MJ. Oral radiology principles and interpretation. 4th Edition. St. Louis: Mosby Inc. 2000; 386-90.
40. Yoon HJ, Hong SP, Lee JII, et al. Ameloblastic carcinoma: an analysis of 6 cases with review of the literature. *Oral Surg Med Oral Pathol Oral Radiol Endod* 2009;108:904-913.
41. Yazici N, Karagöz B, Varan A, Yilmaz T, Oztürk A, Usubütün A, Büyükpamukçu M, *Maxillary ameloblastic carcinoma in a child*, *Pediatr Blood Cancer*, 2008 ,50(1):175–176.