



## Uretrostomia pré-púbica para correção de obstrução uretral canina: estudo de caso


### Prepubic urethrostomy for correction of canine urethral obstruction: a case study


 DOI: 10.5281/zenodo.8039948

 ARK: 57118/JRG.v6i13.636

Recebido: 18/05/2023 | Aceito: 14/06/2023 | Publicado: 01/07/2023

**Douglas Eduardo Yoitti Utida de Andrade**<sup>1</sup>


 <https://orcid.org/0009-0005-7933-2319>

 <https://lattes.cnpq.br/4294628530274255>

Centro Universitário Dinâmica das Cataratas, UDC, PR, Brasil

E-mail: douglas963852@gmail.com

**Beatriz Vieira Bravo Meirelles**<sup>2</sup>


 <https://orcid.org/0000-0001-9374-3011>

 <http://lattes.cnpq.br/6909513763567528>

Centro Universitário Dinâmica das Cataratas, UDC, PR, Brasil

E-mail: beatriz.vet@hotmail.com

**Marília Mascarenhas Souza**<sup>3</sup>

 <https://orcid.org/0009-0001-0764-8251>

 <http://lattes.cnpq.br/8281607331580226>

Centro Universitário Dinâmica das Cataratas, UDC, PR, Brasil

E-mail: marilia.lagoa@udc.edu.br



## Resumo

A obstrução uretral em pequenos animais é um quadro emergencial, onde se faz necessária uma intervenção imediata ou este paciente poderá evoluir para óbito. O diagnóstico é realizado através da história clínica e exames de imagem. O tratamento para essa patologia vai depender de qual a causa da obstrução e se é parcial ou total. Os procedimentos para desobstrução consistem em cateterismo uretral e intervenções cirúrgicas como: uretrotomia ou uretrostomia. Este presente relato descreve o procedimento cirúrgico de uretrostomia pré-púbica abdominal de uma paciente canina, com histórico de trauma, que já havia passado por uma cirurgia de emergência de laparotomia exploratória, ovário hysterectomia, herniorrafia perineal e reconstrução da vulva há 60 dias, após essa cirurgia começou apresentar os sinais clínicos de disúria, oligúria, incontinência urinária, dor intensa à palpação em região perineal. O tratamento cirúrgico de eleição para este caso se mostrou eficiente, onde foi possível proporcionar o retorno do fluxo urinário e restauração de saúde e qualidade de vida desta paciente.

<sup>1</sup> Graduação em andamento em Medicina Veterinária pelo Centro Universitário Dinâmica das Cataratas, UDC, Brasil.

<sup>2</sup> Bacharel em Medicina Veterinária. Residência em Clínica Médica de Pequenos Animais pela Universidade do Oeste Paulista (2009-2010). Extensão em Neurologia Veterinária pelo Instituto Bioethicus em 2011, Extensão / Monitoria em Endocrinologia Veterinária em 2012.

<sup>3</sup> Bacharel em Medicina Veterinária. Internato em Medicina e Cirurgia de Urgência e Cuidados Intensivos no Hospital Veterinário Central - Portugal em 2012. Pós-graduada em Clínica Médica e Cirúrgica de Pequenos Animais pelo Instituto Qualittas - Foz do Iguaçu em 2017. Mestre em Produção Sustentável e Saúde Animal pela Universidade Estadual de Maringá (UEM), em 2019. Docente em Medicina Veterinária e Membro do Comitê de Ética em Pesquisa, Ensino e Experimentação Animal (CEPEEA) no Centro Universitário União Dinâmica das Cataratas.

**Palavras-chave:** Incontinência urinária. Obstrução uretral. Uretróstomia.

### **Abstract**

*Urethral obstruction in small animals is an emergency condition, where immediate intervention is necessary or this patient may progress to death. The diagnosis is made through clinical history and imaging tests. Treatment for this pathology will depend on the cause of the obstruction and whether it is partial or total. The procedures for unobstruction consist of urethral catheterization and surgical interventions such as: urethrotomy or urethrostomy. This present report describes the surgical procedure of abdominal prepubic urethrostomy of a canine patient, with a history of trauma, who had already undergone an emergency surgery of exploratory laparotomy, ovary hysterectomy, perineal herniorrhaphy and reconstruction of the vulva 60 days ago, after this surgery began to show clinical signs of dysuria, oliguria, urinary incontinence, severe pain on palpation in the perineal region. The surgical treatment of choice for this case proved to be efficient, where it was possible to provide the return of the urinary flow and restoration of health and quality of life of this patient.*

**Keywords:** Urinary incontinence. Urethral obstruction. Urethrostomy.

### **1. Introdução**

A obstrução uretral é uma doença muito comum do sistema urinário. Se não for diagnosticada e tratada logo no início, pode causar alterações hidroeletrólíticas e acidobásicas, que podem causar a falência do animal. Se continuar por mais de 24 horas, resulta em uremia pós-renal, e prejuízo da filtração glomerular, do fluxo sanguíneo renal e da função tubular (JERICÓ, 2015). Entretanto, a obstrução uretral em animais é um quadro emergencial, deve ser imediatamente realizada a intervenção ou poderá evoluir para uremia e óbito do paciente (SILVA, 2017).

As causas de obstrução uretral podem ser de ocorrer por processo anatômico, funcional ou traumático. Como causa funcional, pode-se observar nos casos de prostatopatias, uretrites, edema uretral e espasmos do músculo uretral. Em geral, a obstrução uretral anatômica decorre de neoplasias (uretrais ou de tecidos próximos) ou urolitíases, em cães, e de tampões uretrais em felinos (JERICÓ, 2015). O trauma uretral pode ser causado de forma idiopática, ferimento por bala ou mordedura, ruptura causada por trauma veicular, obstrução por cálculos (FOSSUM, 2021).

Os sinais manifestados por animais com obstrução uretral dependem, consideravelmente, da causa, do grau de comprometimento do débito urinário, da duração da doença e da presença de infecção bacteriana secundária (BARTGES, 2011).

De acordo com o tempo decorrido, o animal acometido pode apenas exibir sinais clínicos das vias urinárias inferiores, como disúria, polaciúria e estrangúria ou já manifestar sinais sistêmicos de uremia, como hematúria, depressão, anorexia, vômito, desidratação, úlceras orais e hematêmese (FORD *et al.*, 2007).

Como forma de meios diagnóstico os exames de imagens são essenciais, juntamente com a história clínica e exames laboratoriais. O exame radiográfico associado aos casos de obstrução pode revelar urolitíases, massa neoplasias e hipertrofia prostática em cães machos (CHEW *et al.*, 2011). As indicações de uso de contraste da uretra incluem incontinência urinária, retenção urinária, estrangúria, disúria, hematúria, hemorragia peniana ou vulvar, bem como para investigação de doença prostática, de massas abdominais intrapélvicas e caudais, de lesões no

vestíbulo ou na vagina, de animais hermafroditas e após traumatismo pélvico (DENNIS *et al.*, 2010).

Frequentemente, as estruturas ósseas que formam o canal pélvico impedem a correta avaliação radiográfica e ultrassonográfica da bexiga, uretra e próstata, tendo a tomografia computadorizada revelado utilidade nestes casos (MACLEOD *et al.*, 2011).

Porém, como todo método diagnóstico na radiografia e ultrassonografia abdominal existem suas limitações. Desta forma, aconselha-se a realização associação dos exames de imagem de forma a reduzir essas limitações. De acordo com Adams *et al.* (2010), a pratica do estudo ultrassonográfico diminuiu o uso de radiografias de contraste para a avaliação das vias urinárias inferiores, no entanto, pelas limitações acima descritas, estas continuam a ser necessárias em alguns casos.

Inicialmente, o objetivo do tratamento consiste na resolução da obstrução das vias urinárias, com vista a reduzir a pressão do local obstruído, alcançado pela cateterização vesical ou cistocentese. Não desprezando a necessidade do tratamento definitivo, que consiste sempre na identificação e terapia da causa primária (FORD *et al.*, 2007).

O tratamento para causas obstrutivas uretrais geralmente é cirúrgico, uma vez que a chance de recidivas são grandes, em se tratando de estenose e urólitos. No caso de urolitíase é realizada a uretrotomia, que consiste em incidir e suturar a uretra, em qualquer segmento, com o objetivo de remover urólitos que estejam impedindo o fluxo urinário. Quando a obstrução ocorre pela primeira vez, deve-se proceder à sutura da uretra. Quando se tratar de recidiva, é preferível criar uma fístula uretral definitiva, denominada uretrostomia (LACERDA, 2018).

O procedimento de uretrostomia tem indicação quando detectado dano permanente da uretra distal, e tem o objetivo de drenar a urina do animal, podendo ser realizado em locais como pré-púbica perineal, pré-escrotal e escrotal, discorre Silva (2017).

Este presente relato descreve o procedimento cirúrgico de uretrostomia pré-púbica abdominal de uma paciente canina, com histórico de trauma, que já havia passado por uma cirurgia de emergência de laparotomia exploratória e após esse procedimento, a cirurgia começou apresentar os sinais clínicos de disúria, oligúria, incontidência urinária, dor intensa à palpação em região perineal. O tratamento cirúrgico de eleição para este caso se mostrou eficiente, onde foi possível proporcionar o retorno do fluxo urinário e restauração de saúde e qualidade de vida desta paciente.

## 2. Metodologia

Estudo de caso realizado em uma clínica veterinária privada. Todos os dados foram extraídos do prontuário de atendimento, respeitando todos os aspectos éticos da pesquisa. Os dados foram analisados através de exames de imagem, laboratorial e evolução do pós operatório.

### 3. Resultados e Discussão

#### Relato de Caso

Foi atendida no dia 10/12/2021 na Clínica Veterinária Agroshopping Pets, no município de Foz do Iguaçu - Paraná, um paciente canino, fêmea, sem raça definida, 2 anos de idade e pesando 20kg.

A tutora relata que há 60 dias a paciente sofreu um trauma desconhecido e passou por uma cirurgia de emergência de laparotomia exploratória, ovário e histerectomia, herniorrafia perineal e reconstrução da vulva. Após este procedimento cirúrgico que fora realizado por outro colega veterinário, a paciente passou a apresentar dor intensa em região da vulva e ânus, incontinência urinária por gotejamento, oligúria e disúria.

Foram solicitados exames complementares de imagem para diagnóstico. Antes dos exames, a paciente foi sondada com sonda uretral número 4, com muita dificuldade pois o orifício uretral estava reduzido de tamanho e havia resistência na entrada da sonda.

Em ultrassonografia abdominal a paciente apresentou bexiga muito repleta, com sedimento e presença de cistite, uretra com desvio para compartimento não habitual, sugerindo desvio de uretra para coto uterino e também região perineal, não sendo possível identificar ao certo o caminho da uretra. A sonda não foi visualizada dentro da vesícula urinária, apenas dentro deste compartimento.

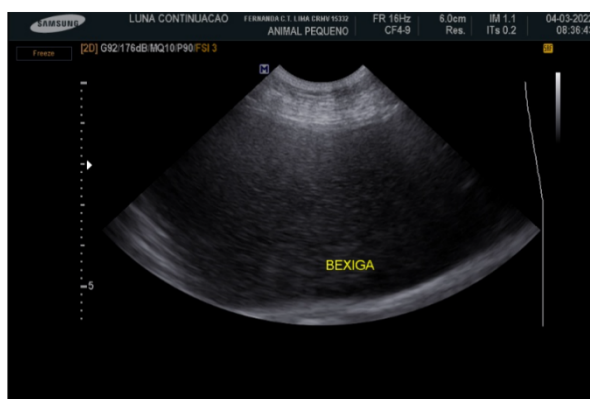

Figura 1: imagem ultrassonográfica de bexiga, repleta de urina e presença de sedimento, paciente estava sondada e a sonda não aparece na imagem. Fonte: Clínica Veterinária Agroshopping Pets, 2021.

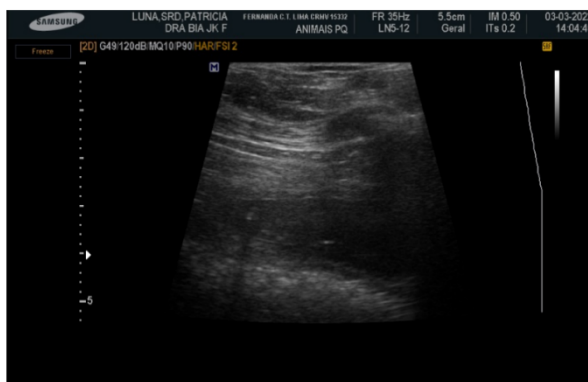


Figura 2: imagem ultrassonográfica de uretra e abaixo o compartimento com conteúdo anecóico, sugestivo de desvio de uretra para coto uterino, aqui é possível visualizar a sonda. Fonte: Clínica Veterinária Agroshopping Pets, 2021.

Em exame de ultrassonográfico não foi possível confirmar o caminho da uretra, então foi realizada a radiografia contrastada para melhor identificação das estruturas.

Na radiografia contrastada foi possível confirmar que havia uma interrupção e desvio da uretra para outro compartimento (sugestivo de coto uterino), onde a sonda uretral segue até uma porção da uretra e faz em desvio retornando em direção caudal e o contraste não segue para a bexiga.

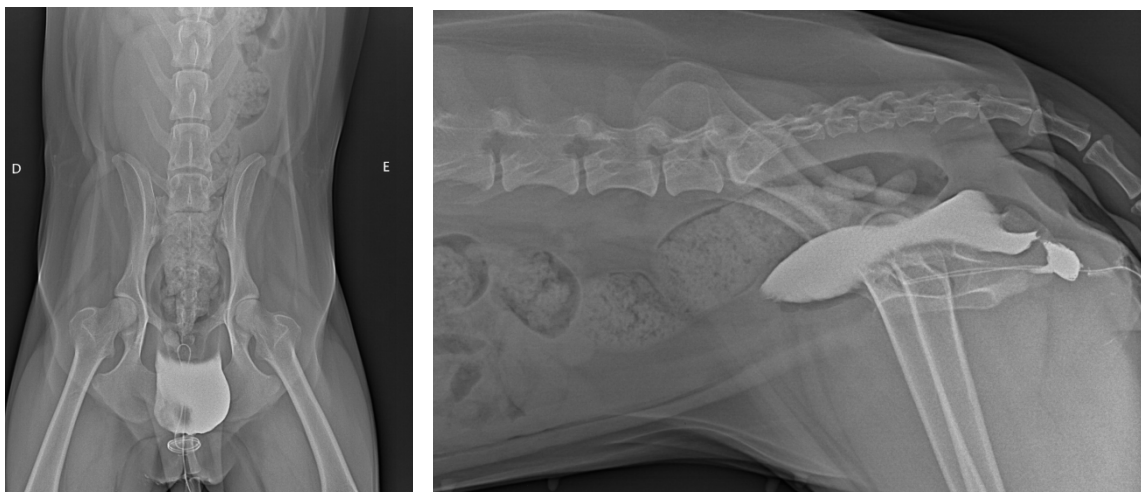


Figura 3: imagem radiográfica contrastada onde foi possível visualizar as estruturas com melhor clareza, o caminho da uretra não segue para a bexiga, é interrompido e o contraste permanece neste compartimento – que fora visualizado em ultrassom abdominal. Fonte: Clínica Veterinária Agroshopping Pets, 2021.

De acordo com os exames de imagem realizados, foi confirmado que havia um desvio da uretra, impossibilitando o fluxo urinário adequado levando aos sinais clínicos apresentados. Possivelmente causados pelo procedimento cirúrgico realizado para correção dos traumas sofridos há 60 dias.

Sendo assim, a paciente foi encaminhada para procedimento cirúrgico de laparotomia exploratória, onde seria feita a avaliação das estruturas acometidas e a devida correção dos danos.

Foram realizados exames pré-operatórios onde a paciente apresentava uma leucocitose por neutrofilia, indicando uma possível infecção devida à retenção urinária, e bioquímicos de perfil renal e hepático sem alteração.

Após ser submetida ao jejum alimentar, a paciente foi encaminhada para a sala de preparo cirúrgico, onde foi realizado o acesso venoso, tricotomia ampla de abdômen e antissepsia prévia com clorexidina degermante. Em seguida iniciou-se o protocolo anestésico, que constou de medicação pré-anestésica metadona 0,3mg/kg via IM, e indução anestésica com fentanil 5mcg/kg e lidocaína 1mg/kg via IV. Após indução, a paciente foi intubada e mantida no oxigênio 100% com diluição de isoflurano, fluidoterapia e infusão contínua de fentanil 5mcg/kg/h e lidocaína 50ug/kg/min.

Após a antissepsia, foi iniciado o procedimento cirúrgico. Feita incisão na linha média ventral pós-umbilical até região inguinal, em seguida a vesícula urinária foi exteriorizada, a mesma estava repleta de urina pois na sondagem não foi possível esvaziar. Frente a isto, foi realizada a cistocentese trans-cirúrgica.

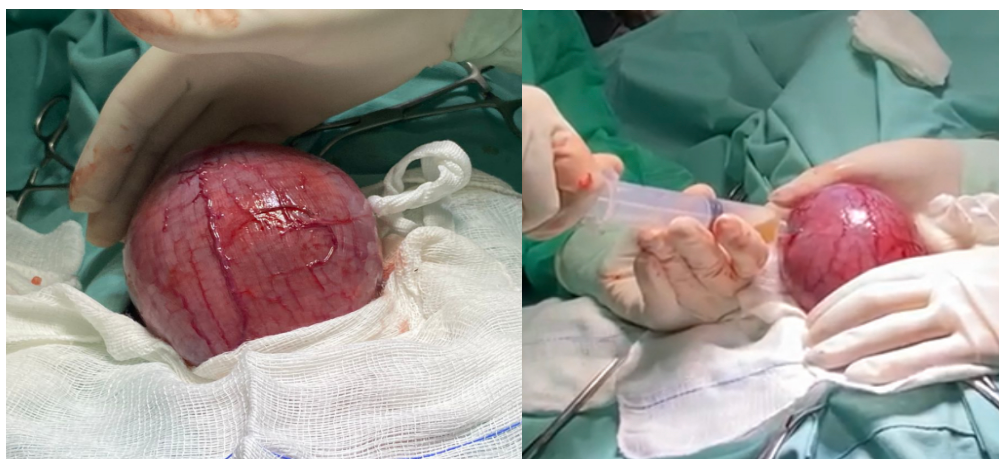

Figura 4: exposição da vesícula urinária e cistocentese trans-cirúrgica. Fonte: Clínica Veterinária Agrosopping Pets, 2021.

Em seguida foi localizado um desvio da uretra, estava em região dorsal da vesícula urinária, próximo ao trígono vesical, entre coto uterino e a uretra. Frete a isso, foi realizada a divulsão entre as estruturas, havia uma fístula na uretra, onde a urina era desviada para o coto uterino. Foi utilizada a fístula para identificar se havia mais alguma anomalia na uretra levando a outros desvios, então com auxílio de uma sonda uretral número 6, introduzida de forma retrógrada, e a mesma não prosseguia a partir de um ponto, havia uma obstrução da uretra, não permitindo sua passagem até o canal vaginal. Sendo assim foi optado pela uretostomia.

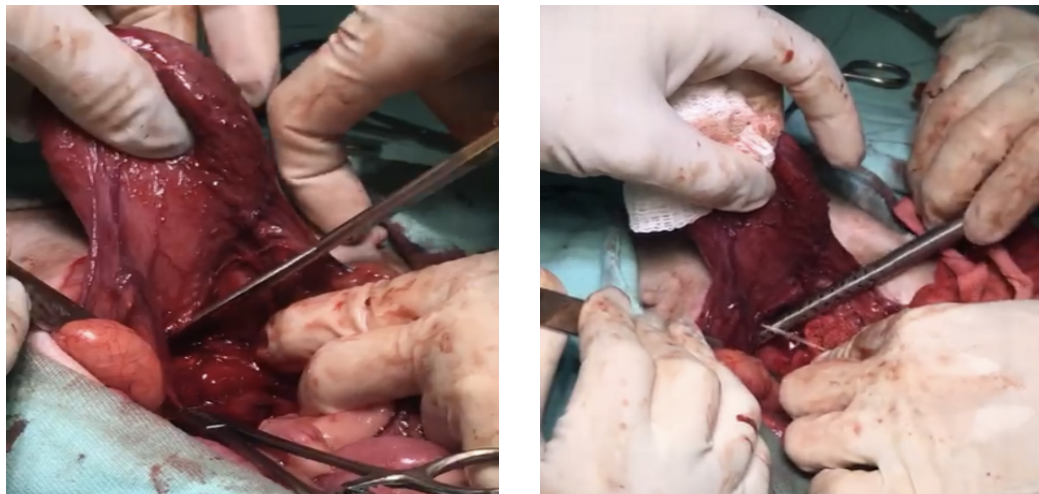


Figura 5: divulsão das estruturas que estavam aderidas na uretra, seguida da localização da fístula uretral e sondagem retrógrada para identificação de caminho da uretra até a saída. Fonte: Clínica Veterinária Agrosopping Pets, 2021.

Dessa forma, foi realizada a síntese da fístula uretral com fio absorvível polidioxanona 3,0, padrão de sutura simples separado. Em seguida foi realizada a uretostomia pré-púbica, onde a uretra pélvica foi exteriorizada, incisada – aproximadamente 2 cm – e a mucosa uretral foi suturada à pele, com padrão de sutura simples separada e fio não absorvível nylon 3,0, sem muita tensão. Uma sonda uretral número 8 foi fixada no novo orifício urinário, para minimizar as chances de estenose do mesmo, essa sonda foi retirada após 48 horas do procedimento cirúrgico.

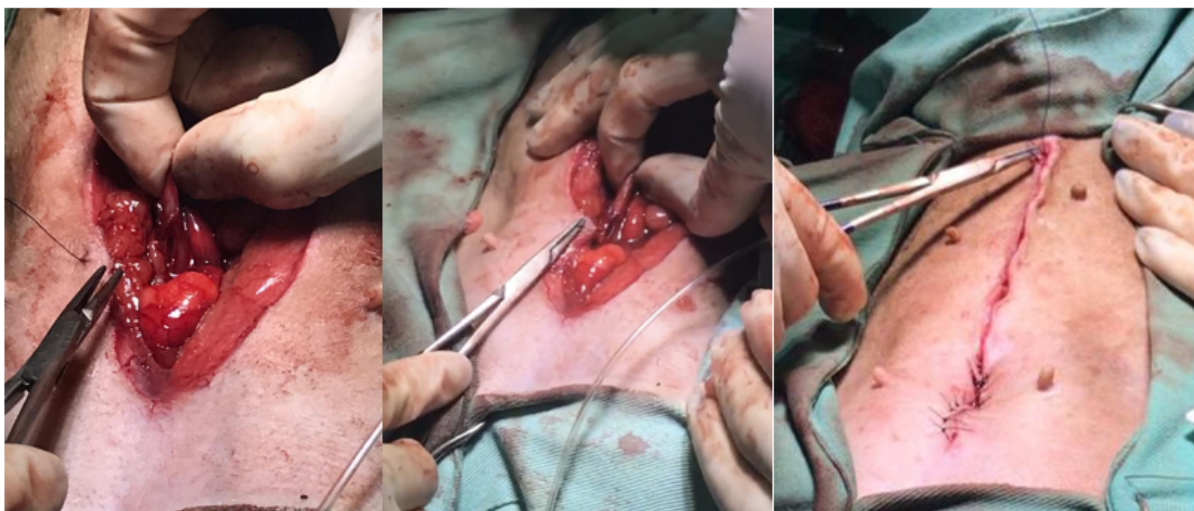


Figura 6: uretra sendo suturada à pele, em seguida a dermorrafia. Fonte: Clínica Veterinária Agroshopping Pets,2021.

pós 24 horas do procedimento cirúrgico a paciente apresentou regressão dos sinais clínicos de disúria, oligúria e dor à palpação de região perineal e de vulva, porém permanecia com incontinência urinária, mas agora, devido as lesões causadas pela distensão crônica e retenção da urina, a bexiga havia perdido temporariamente a contração vesical e de esfíncter.

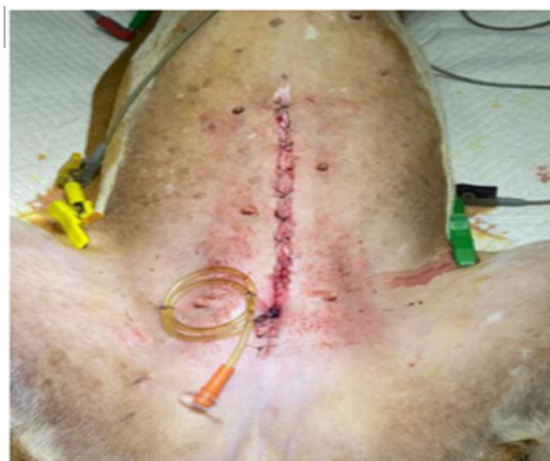

Figura 7: cirurgia finalizada, paciente se recuperando no pós-cirúrgico. Fonte: Clínica Veterinária Agroshopping Pets,2021.

Em 15 dias, no seu retorno pós cirúrgico, a paciente estava realizando micção espontânea e não apresentava mais incontinência urinária. Sendo assim, o procedimento de uretostomia pré-púbica pode ser considerado de sucesso, onde foi possível estabelecer o retorno do fluxo urinário e qualidade de vida ao paciente.

## Resultado e Discussão

A estenose uretral ocorre, geralmente, secundária à lesão uretral por cirurgia, urólitos, trauma externo ou iatrogênico por cateterização prévia e neoplasia (ADAMS et. al., 2010). Neste caso relatado, a estenose uretral e consequente obstrução foi causado por um procedimento cirúrgico extenso de laparotomia exploratória para conter hemorragia abdominal, seguida de ovário/histerectomia, herniorrafia perineal e vulvoplastia, onde a uretra foi comprometida e ligada junto ao coto uterino.

Os cães e gatos com estenose uretral apresentam hematúria, disúria e estrangúria. Frequentemente há história de evento traumático ou cirúrgico (BARTGES, 2011). A paciente apresentou um evento traumático seguido de correção cirúrgica, onde em seguida, a mesma passou a apresentar os sinais clínicos citados.

Segundo Adams et. al. (2010), o diagnóstico é alcançado pela visualização da estenose por uretrografia retrógrada de contraste positivo ou cistoscopia, sendo que a uretrografia permite uma melhor avaliação do local e da extensão da estenose uretral. O exame de escolha foi a uretrografia retrógrada com contraste, juntamente com exame ultrassonográfico abdominal, onde os dois corroboraram com a mesma alteração, o caminho da uretra se apresentava anormal e a urina se alojava em outro compartimento, sugestivo de coto uterino.

Abrangendo uma origem multifatorial, a incontinência urinária pode estar relacionada às alterações neurológicas, traumas causados em cirurgias e disfunções hormonais ou vasculares. (VOORWALD, 2010). A paciente apresentava incontinência urinária por conta da retenção urinária e estreitamento da uretra, causado pelo procedimento cirúrgico.

Para SILVA, (2017) a uretostomia é um procedimento cirúrgico que é realizado quando a dono permanente da uretra distal, sendo assim uma indicação conforme avaliação do médico veterinário ao constar cálculos, obstruções uretrais repetidas, tendo como objetivo drenar a urina do animal, a técnica realizada pode ser pelos locais da região pré-púbica, perineal, pré – escrotal e escrotal, esclarece ainda que este é um procedimento que traz menores riscos de estenose pós operatória. Neste relato o procedimento de eleição foi a uretostomia pré-púbica, a única técnica cirúrgica para fêmeas em casos de obstrução urinária irreversível.

Os pacientes devem ser monitorados para dores no pós-operatório e analgésicos devem ser usados, se necessário. Colares elizabetanos devem ser usados em pacientes com cateteres urinários permanentes, uretostomia ou uretostomia, para evitar a remoção do cateter precocemente ou a automutilação (FOSSUM, 2021). O pós-operatório é tão importante quanto a cirurgia, no caso de falha nos cuidados pode ser necessário refazer a cirurgia. Neste caso a paciente usou cateter durante 48h de pós cirúrgico e fez uso de colar elisabetano nos primeiros 10 dias, uso de analgésicos também foram necessários.

As complicações mais comuns da cicatrização das feridas uretrais são a formação de estenoses e o vazamento urinário. Cateteres permanentes podem permitir infecções bacterianas ascendentes ou podem causar fibrose e estenose (FOSSUM, 2021). A paciente apresentou vazamento urinário durante os primeiros 7 dias de pós-operatório, até que a contração vesical fosse restaurada e após 15 dias voltou a apresentar a micção espontânea sem vazamento de urina. Sendo assim, o procedimento cirúrgico pode ser considerado de sucesso, o fluxo urinário e a qualidade de vida foram restabelecidas.



#### 4. Conclusão

O presente relato demonstra a importância da associação de exames complementares de imagem, juntamente com o exame físico e a história clínica do paciente, para o diagnóstico correto e plano de tratamento individualizado. O tratamento dependerá da causa, neste caso, a obstrução foi causada por um procedimento cirúrgico e só era possível uma correção através de outro procedimento cirúrgico reconstrutivo. A técnica cirúrgica utilizada pode ser considerada de sucesso, onde obteve-se resultados extremamente satisfatórios e a paciente demonstrou regressão dos sinais clínicos anteriormente apresentados, tendo um retorno adequado do fluxo urinário e qualidade de vida.

#### Referências

- ADAMS, L. G.; SYME, H. M. Canine ureteral and lower urinary tract disease. In S. J. ETTINGER, Stephen J.; FELDMAN, Edward C.; COTE, Etienne. **Textbook of Veterinary Internal Medicine-Inkling E-Book**. Elsevier health sciences, 2010.
- BARTGES, J. W.; FINCO, D. R.; POLZIN, D. J.; OSBORNE, C. A.; BARSANTI, J. A.; BROWN, S. A. Pathophysiology of urethral obstruction. **The Veterinary Clinics of North America. Small Animal Practice**, v. 26, n. 2, p. 255–264, mar. 1996.
- CHEW, J. D.; DIBATOLA, S. P.; SCHENCK, P. **Obstructive uropathy and nephropathy**. 2ed, p. 341-390. St. Louis, MO: Saunders Elsevier, 2011.
- DENNIS, R.; KIRKERGER, R. M.; BARR, F.; WRIGLEY, R. H. **Handbook of small radiology and ultrasound: Techniques and differential diagnosis**. 2ed, Toronto CA: Churchill Livingstone Elsevier. 2010.
- FOSSUM, T. W. **Cirurgia de pequenos animais**. 5o ed. Rio de Janeiro: Guanabara Koogan, p. 1426-1430, 2021.
- FORD, R. B.; MAZZAFERRO, E. M. **Kirk y Bistner: Urgencias en veterinária: procedimientos y terapêutica**. (8th ed.). Madrid: Elsevier, 2007.
- JERICÓ, M. M; NETO, J. P. A; KOGIKA, M. M. **Tratado de medicina interna de cães e gatos**. São Paulo: Roca, p. 2145-2147, 2015.
- LACERDA, A. A. O. **Técnicas cirúrgicas em pequenos animais**. 2o ed. Rio de Janeiro: Guanabara Koogan, p. 422-426, 2018.
- MACLEOD, A. G.; WISNER, E. R. Computed Tomography and Magnetic Resonance Imaging of the Urinary Tract. In: BARTGES, J.; POLZIN, D. J. (orgs.). **Nephrology and Urology of Small Animals**. West Sussex, UK: John Wiley & Sons, Ltd., 2014. p. 146–160. DOI 10.1002/9781118785546.ch17.

SILVA, G. L. da [UNESP. Complicações a curto prazo no pós-operatório de diferentes técnicas de uretostomia em cães e gatos: revisão sistemática. **Aleph**, p. 27, maio 2017.

VOORWALD, F. A.; TIOSSO, C. D. F.; TONIOLLO, G. H. Incontinência urinária após gonadectomia em fêmeas caninas. **Ciência Rural**, v. 40, n. 3, p. 718–726, mar. 2010. DOI 10.1590/S0103-84782010000300038.